



مقرر حيوان ٣ جزء الفقاريات

إعداد

أ.د/فايزة محمد علي

كلية العلوم

قسم علم الحيوان

للعام الجامعي ٢٠٢٢/٢٠٢٣

بيانات الكتاب:

الكلية: التربية

الفرقة: الثانية

التخصص: علوم بيولوجية وجيولوجية

تاريخ النشر: ٢٠٢٢/٢٠٢٣

عدد الصفحات: ١٨٩

المؤلفون: أ.د/ فايزة محمد علي

الرموز المستخدمة

فيديو للمشاهدة.



نص للقراءة والدراسة.



رابط خارجي.




أسئلة للتفكير والتقييم الذاتي.



أنشطة ومهام.



تواصل عبر مؤتمر الفيديو.



رقم الصفحة

المحتوي

الفصل الأول: الحبلديات الأولية

- ١- قبيلة الحبلديات..... ١
 - ٢- الصفات العامة للحبلديات..... ١
 - ٣- تقسيم الحبلديات..... ٣
 - ٤- تحت قبيلة الذيلحبلديات..... ٤
 - ٥- تحتقبيلة النصفحبلديات..... ١٠
 - ٦- تحتقبيلة الرأسحبلديات..... ١٣
- الفصل الثاني: شعبية الفقاريات
- ٧- تحتقبيلة الفقاريات..... ٢٦
 - ٨- الصفات العامة للفقاريات..... ٢٦
 - ٩- تقسيم شعبية الفقاريات..... ٣٠
 - ١٠- طائفة دائريات الفم..... ٣٢
 - ١١- طائفة الأسماك الغضروفية..... ٤٤
 - ١٢- طائفة الأسماك العظمية..... ٧٧
 - ١٣- طائفة البرمائيات..... ٩٦
 - ١٤- طائفة الزواحف..... ١١٥
 - ١٥- طائفة الطيور..... ١٣٥
 - ١٦- طائفة الثدييات..... ١٤٥
 - ١٧- تدريبيات..... ١٨٥
 - ١٨- المراجع..... ١٨٩

الاشكال والصور

- ١- يرقة الأسيديا-----٦
- ٢- التركيب الداخلى للاسيديا-----٩
- ٣- منظر عام للبالانوجلوسس.-----١٢
- ٤- منظر جانبي للسهم وترى به مختلف أعضاء الجسم-----١٥
- ٥- منظر جانبي للسهم يوضح شكل واتجاه العضلات-----١٦
- ٦- قطاع عرضى فى جسم السهم (منطقة البلعوم)-----١٩
- ٧- قطاع عرضى فى جسم السهم (منطقة الجذع)-----٢٠
- ٨- الجهاز الدورى فى السهم-----٢٠
- ٩- نفريدة السهم (على اليمين) وجزء منها مكبر (على اليسار)-----٢٢
- ١٠- الجهاز العصبى المركزى فى السهم-----٢٣
- ١١- الشكل العام للامبرى-----٣٣
- ١٢- سمكة الجلكى تلتصق نفسها بالسمكة العائل لها-----٣٥
- ١٣- قطاع عرضى فى جسم اللامبرى (منطقة البلعوم)-----٣٦
- ١٤- قطاع عرضى فى جسم اللامبرى (منطقة الجذع) لاطهار الاعضاء الداخلية--٣٧
- ١٥- رسم تخطيطي للجهاز الوريدي في اللامبرى-----٣٩
- ١٦- مخ اللامبرى منظورا من السطح الظهري-----٤٠
- ١٧- أنواع اللامبريات المختلفة-----٤٢

- ١٨- حيوان الميكزين-----٤٣
- ١٩- الشكل العام لكلب البحر-----٤٦
- ٢٠- قطاع طولي وقطاع سطحى في جلد كلب البحر لإظهار القشور السنية-----٤٧
- ٢١- الجمجمة الغضروفية-----٤٩
- ٢٢- منظر جانبي للجمجمة والجزء الأمامي من العمود الفقري لكلب البحر-----٥٠
- ٢٣- منظر أمامي للفقرة الجذعية في كلب البحر-----٥٢
- ٢٤- الحزام الصدري وهيكل الزعنفه الصدرية لكلب البحر-----٥٣
- ٢٥- الحزام الحوضى وهيكل الزعنفه الحوضية لكلب البحر-----٥٤
- ٢٦- القناة الهضمية لكلب البحر-----٥٦
- ٢٧- رسم تخطيطي للجهاز التنفسي في كلب البحر-----٥٨
- ٢٨- القلب والاوعية الخيشومية في كلب البحر (يمثل الجهاز الشرياني)-----٥٩
- ٢٩- رسم تخطيطي للجهاز الوريدي في كلب البحر-----٦١
- ٣٠- الجهاز الدورى لكلب البحر (الشرياني والوريدي)-----٦٢
- ٣١- مخ كلب البحر من السطح الظهري ومن السطح البطنى-----٦٣
- ٣٢- قطاع عرضي في رأس كلب البحر لاطهار التركيب الداخلي لعضوي الشم-----٦٧
- ٣٣- تركيب الأذن في كلب البحر-----٦٧
- ٣٤- العين في الفقاريات-----٦٨
- ٣٥- قطاع طولي في جلد كلب البحر لإظهار القناة الحساسة-----٦٩

- ٣٦- قطاع طولي في جلد كلب البحر لإظهار القنوت المنتفخة-----٧٠
- ٣٧- الجهاز البولي التناسلي لكلب البحر-----٧١
- ٣٨- كلب البحر والقرش الأزرق-----٧٤
- ٣٩- أحد أنواع القوابع-----٧٥
- ٤٠- أحد أنواع الكيميرا-----٧٥
- ٤١- منظر جانبي للبلطي-----٧٨
- ٤٢- منظر جانبي للهيكل العظمي لسمكة عظمية-----٨١
- ٤٣- البلطي مشرحةً لإظهار الأعضاء الداخلية-----٨٣
- ٤٤- رسم تخطيطي لإظهار الجهاز التنفسي في البلطي-----٨٥
- ٤٥- الجهاز الدوري في البلطي-----٨٧
- ٤٦- المخ منظورًا من السطح العلوي-----٨٨
- ٤٧- الجهاز البولي التناسلي في البلطي للذكر والانثى-----٨٩
- ٤٨- سمكة الأيميا كالفافا-----٩٣
- ٤٩- اسماك عظمية، أ- سمكة البورى، ب- سمكة البياض، ج- سمكة السالمون--٩٤
- ٥٠- ذكر النبوت وانثى النبوت-----٩٧
- ٥١- مججمة النبوت منظورة من السطح العلوي والسطح السفلي-----٩٩
- ٥٢- الحزام الصدري للنبوت والحزام الحوضي-----١٠٠
- ٥٣- الضفدعة مشرحةً لإظهار الجهاز الهضمي والأعضاء الداخلية-----١٠٢

- ١٠٥- القلب والأقواس الشريانية في النبوت-----
- ١٠٦- الجهاز الوريدي في النبوت-----
- ١٠٧- مخ النبوت منظورًا من السطح العلوي-----
- ١٠٨- الجهاز البولى التناسلى لانثى إحدى البرمائيات-----
- ١٠٩- الجهاز البولى التناسلى لذكر البرمائيات-----
- ١١٠- الجهاز البولى التناسلى للنبوت (ذكر وانثى)-----
- ١١١- يرقة النبوت و الاطوار اليرقية للضفدعة-----
- ١١٢- البرمائيات الذيلية (النبوت)-----
- ١١٣- الشكل للبرمائيات اللاقدمية و اللاذيلية-----
- ١١٦- الشكل العام للسقنقور (سمكة الرمال)-----
- ١١٨- منظر ظهري لجمجمة الترسة ومنظر جانبي-----
- ١١٩- الهيكل العظمى للسقنقور-----
- ١٢١- السقنقور مشرحة لإظهار الأعضاء الداخلية-----
- ١٢٣- القلب والأقواس الشريانية فى السقنقور-----
- ١٢٥- القلب والأوردة المتصلة به فى السقنقور-----
- ١٢٦- مخ السقنقور منظورًا من السطح العلوى-----
- ١٢٧- الجهاز البولى التناسلى للسقنقور لذكر والانثى-----
- ١٢٩- الحرباء والبرص المنزلى-----

- ٧٢- الضب المصرى-----١٢٩
- ٧٣- الكوبرا-----١٣٠
- ٧٤- أبو السيور-----١٣١
- ٧٥- السلحفاة الأرضية-----١٣٢
- ٧٦- الترسة (السلحفاة المائية)-----١٣٢
- ٧٧- التمساح النيلي-----١٣٣
- ٧٨- أنواع الريش فى الحمامة-----١٣٧
- ٧٩- منظر بطنى لجمجة طائر ومنظر جانبى-----١٣٨
- ٨٠- الهيكل العظمى للحمامة-----١٣٩
- ٨١- الجهاز الهضمى للحمامة-----١٤١
- ٨٢- الأجهزة الداخلية للطيور-----١٤٢
- ٨٣- الجهاز التنفسى والأكياس الهوائية فى الطيور-----١٤٤
- ٨٤- القلب والجهاز الوريدى فى الطيور-----١٤٦
- ٨٥- القلب والجهاز الشريانى فى الطيور-----١٤٧
- ٨٦- مخ الحمامة-----١٤٨
- ٨٧- الجهاز البولى التناسلى فى الحمامة-----١٤٩
- ٨٨- النعامة-----١٥١
- ٨٩- الطيور الحديثة-----١٥٢

- ٩٠- جمجمة الأرنب من السطح العلوى-----١٥٦
- ٩١- منظر بطنى لجمجمة الأرنب-----١٥٨
- ٩٢- الهيكل العظمى للأرنب-----١٥٩
- ٩٣- الجهاز الهضمى للأرنب-----١٦٢
- ٩٤- الجهاز التنفسى للتدييات-----١٦٤
- ٩٥- القلب والأوعية الدموية-----١٦٥
- ٩٦- الجهاز الوريدي للأرنب-----١٦٦
- ٩٧- الجهاز الشريانى للأرنب-----١٦٩
- ٩٨- مخ الأرنب منظورا من السطح العلوى-----١٧٠
- ٩٩- الجهاز البولى التناسلى للأرنب-----١٧١
- ١٠٠- حيوان الإيكيدنا-----١٧٣
- ١٠١- الكانجرو-----١٧٤
- ١٠٢- الخلد والقنفذ-----١٧٥
- ١٠٣- الخفاش-----١٧٦
- ١٠٤- حيوان الليمور و الشمبانزى-----١٧٧
- ١٠٥- الكلب والذئب-----١٧٨
- ١٠٦- الحوت والدلفين-----١٧٩
- ١٠٧- إحدى حيوانات رتبة الخيلانيات-----١٨٠

- ١٠٨- الأرنب والفأر من رتبة القوارض-----١٨١
- ١٠٩- إحدى حيوانات آكلات النمل ومن حيوانات المدرعات-----١٨٢
- ١١٠- حيوانات وحيدة الحافر-----١٨٣
- ١١١- حيوانات من مشقوقات الحافر(الجمال) ومن الخرطوميات (الفيل)--١٨٤

أهداف المقرر



يستهدف تدريس مقرر الفقاريات تحقيق الاهداف التالية:

- ١- التعرف علي أسس تصنيف قبيلة الحبليات والتسمية العلمية للحيوانات التي تنتمي اليها باللغة العربية واللاتينية وأيضا معرفة المصطلحات والبيانات لتراكيب الجسم المختلفة باللغة العربية والانجليزية.
- ٢- تمييز طوائف الحيوانات الفقارية الختلفة طبقا للصفات والخصائص العامة التي تميز كل طائفة .
- ٣- التعرف علي تركيب الهيكل الخارجي والداخلي وأجهزة الجسم المختلفة لطوائف الحيوانات الفقارية . وفهم العمليات الحيوية الاساسية التي تتم داخل اجهزة الجسم.

مقدمة

قال الله تعالى: 

"وَمَا مِنْ دَابَّةٍ فِي الْأَرْضِ وَلَا طَائِرٍ يَطِيرُ بِجَنَاحَيْهِ إِلَّا أُمَمٌ أَمْثَالُكُمْ مَا فَرَّطْنَا فِي الْكِتَابِ مِنْ شَيْءٍ ثُمَّ إِلَىٰ رَبِّهِمْ يُحْشَرُونَ" ^١ صدق الله العظيم

وقال تعالى:

"وَاللَّهُ خَلَقَ كُلَّ دَابَّةٍ مِنْ مَاءٍ فَمِنْهُمْ مَنْ يَمْشِي عَلَىٰ بَطْنِهِ وَمِنْهُمْ مَنْ يَمْشِي عَلَىٰ رِجْلَيْنِ وَمِنْهُمْ مَنْ يَمْشِي عَلَىٰ أَرْبَعٍ يَخْلُقُ اللَّهُ مَا يَشَاءُ إِنَّ اللَّهَ عَلَىٰ كُلِّ شَيْءٍ قَدِيرٌ" ^٢

صدق الله العظيم

لم يخلق الله تعالى هباء، بل خلقها بنظام دقيق وجعلها في مراتب ودرجات مختلفة عن بعضها كما نرى ذلك في بني آدم بل أكثر تعقيداً ، وقد هيا الله سبحانه وتعالى لكل حيوان المزايا التي تمكنه من المعيشة في البيئة الخاصة به وهذا ما نسميه بالتكيف.

قال تعالى :

"وَخَلَقَ كُلَّ شَيْءٍ فَقْدَرَهُ تَقْدِيرًا" ^٣ صدق الله العظيم

وقد قدر الله تعالى الكائنات الحية بأن جعلها تتكاثر لزيادة أنواعها وحفظ أفرادها بذاتيتهم المستقلة بعد أن ضمن لهذه الكائنات الرزق فجهزها للمعيشة في بيئات مختلفة ونوع في غذائها ، وطريقة تكاثرها ، ووسائل دفاعها حتى لا تزاحم غيرها علي المكان أو الغذاء أو الجنس ، فمنها ما يعيش في الماء ومنها ما يطير في الهواء ومنها ما يسير علي الأرض

^١ - الأنعام " ٣٨ "

^٢ - النور " ٤٥ "

^٣ - الفرقان " ٢ "

أو داخل شقوق أو فوق الشجر أو تحت الأرض أو تحت الصخور أو في داخل الينابيع أو حتى متطفل على أو داخل كائن آخر

فمن النبات يتغذى الإنسان ، ومن فئات الإنسان تقفئات آلاف الأنواع من الكائنات الأخرى، وخلق الله من الكائنات ما هو منتج وما هو مُستهلك وما هو مُحلل وما هو مُتطفل يعيش عالية علي غيره ، وقد تحدث اعتداءات أو تجاوزات وعدم معايشة بين نوع من المخلوقات وبين نوع آخر ، إلا أن الله سبحانه وتعالى نظم ذلك بضمان القوت للجميع وحفظ التوازن العام للمخلوقات في الطبيعة ، فمن يعتدي يُعتدى عليه ، ومن يفترس يُفترس من غيره ، ومن يلتزم بحدود مملكته ومعيشتة يعيش في ونام وسلام أما من يتجاوز ذلك يُسلط الله عليه من لا يَخَافُهُ ولا يرحمهُ، حتى الكائنات الضارة أو الفتاكة بالبشر يعتقد أنها أمرت بذلك لكي تحد من انتشار البشر حتى تكفيهم البسيطة، وقد يسلط الله قومًا على قومٍ لظلمهم.

قال تعالى :

" ولولا دفع الله الناس بعضهم ببعض لفسدت الأرض " صدق الله العظيم

الفصل الأول

الحيليات الأولية

Protochordata



Phylum Chordata

تعتبر هذه القبيلة من أكبر القبائل في المملكة الحيوانية، وأكثرها أهمية فهي تحتوي على مختلف الفقاريات (دائريات الفم والأسماك والبرمائيات والزواحف والطيور والثدييات) بالإضافة إلى مجموعات أخرى من الحيوانات التي تعرف بالحبليات الأولية مثل السهيم والأسبيديات والبالانوجلوسس وغيرها، وهي أقل تعقيداً في تركيبها من الفقاريات.

الحبليات الاسم العلمي (Chordata) هي شعبة لحيوانات توصف في مرحلة التكون الجنيني بأنها تملك حبل ظهري، وحبل عصبى ظهري مجوف و شقوق بلعومية، وذيل بعد فتحة الشرج على الأقل لفترة من دورات حياتها.

ومن ناحية التصنيف، تشتمل هذه الشعبة على أربعة شعبيات: شعبيّة الفقاريات ومنها الثدييات، والأسماك، والبرمائيات، والزواحف، والطيور؛ وشعبيّة الغلاليات تشمل الاسبيديات و زقاق البحر؛ وشعبيّة الرأس حبليات، التي تضم السهيمات . ولقد قُدمت شعبيّة نصف الحبليات التي تشمل ديدان البلوط قديماً كشعبيّة رابعة من شعبة الحبليات، لكنها الآن عادة ما تعامل كشعبة منفصلة. فهي الآن، جنباً إلى جنب مع شعبة شوكيات الجلد التي تشمل نجم البحر، وقنافذ البحر، وخيار البحر وشبيهاتها هم أقرب أقارب الحبليات. ولقد عُرفت الحبليات البدائية في وقت مبكر من التاريخ على الأقل إلى زمن الانفجار الكمبري. ويوجد حالياً أكثر من ٧٥,٠٠٠ نوع من الحبليات، نصفها من طائفة الأسماك العظمية .

الصفات العامة للحبليات

الصفة الرئيسية التي تمتاز بها قبيلة الحبليات عن بقية قبائل المملكة الحيوانية هي " وجود الحبل الظهرى " وهو يظهر في أجنة الحبليات الأولية، ثم يبقى بعد ذلك طول حياتها حيث يتكون منه الجزء الرئيسي للهيكل الصلب، أما في الحبليات العليا فهو يظهر أيضاً في أجنحتها، ولكنه سرعان ما يختفي في معظمها عند اكتمال النمو حيث يحل محله العمود الفقري، وهو

أقدر منه في المحافظة علي كيان الجسم، ولا يوجد الحبل الظهرى في أي قبيلة من قبائل اللافقاريات على الإطلاق. وتتميز الحبلات بعدة صفات وهى:

١- الحبل الظهرى

هو عبارة عن تركيب دعامي مرن يشبه العصا يوجد في منطقة الظهر ويتكون من خلايا مليئة بالتجاويف تحاط بطبقة من نسيج ليفي وهي من أهم الصفات المشتركة لهذه الشعبة ومن هنا أتت تسميتها، وهذه الصفة غير موجودة بالمرّة في اللافقاريات. والحبل الظهرى يستمر طوال فترة حياة الحيوان مثل السهيم أو على الأقل يظهر في الأطوار الجنينية الأولى ثم تحل محله تدريجياً العمود الفقري وهذه الحالة التي تعرف بالفقاريات.

٢- الحبل العصبى

هو عبارة عن أنبوبة عصبية تمتد في الجهة الظهرية للحبل الظهرى من بداية الكائن إلى نهايته وعلى نقيض اللافقاريات حيث يوجد الحبل العصبى للحيوان في الجهة البطنية له كما لهذا السبب يتم تشريح الحيوان الحبلي من الجهة البطنية على العكس من تشريح الحيوان اللافقاري من الجهة الظهرية، كما يوجد اختلاف آخر للحبل العصبى في الحبلات حيث أنه أجوف وتجرى داخله قناة تعرف بالقناة المركزية والتي تحتوي على سائل يسمى السائل المخي الشوكي (cerebrospinal fluid) وأيضاً ينتفخ الجزء الأمامي من الحبل العصبى مكوناً المخ.

٣- الجيوب البلعومية والفتحات الخيشومية

تتميز الحبلات بوجود فتحات في مقدمة الجهاز الهضمى (البلعوم) والتي تعرف بالفتحات الخيشومية وهي إما أن تستمر طوال حياة الحيوان إذا كان الحيوان يعيش في الماء ويتنفس بالخياشيم كما هو الحال في السهيم وفي الأسماك أو تغلق تدريجياً في فترات النمو إذا كان الحيوان يتنفس الهواء الجوى عن طريق الرئتين.

٤- اتجاه سريان الدم في الأوعية الدموية وموضع القلب

في الكائنات الحبلية يكون سريان الدم في الأوعية الدموية الظهرية من الأمام للخلف ومن الخلف للأمام في الأوعية البطنية وذلك عكس اللافقاريات كما أن القلب يوجد في الناحية البطنية من الحيوان.

٥- منطقة الذيل

وهي المنطقة الخالية من الأحشاء والتي تأتي بعد نهاية القناة الهضمية أي بعد فتحة الشرج وهذه الصفة غائبة من اللافقاريات والذيل يحتوي على الحبل الظهرى والحبل العصبى وأوعية دموية كما يوجد به عضلات والذيل إما أن يستمر طوال حياة الحيوان أو يوجد فقط في الأطوار الجنينية الأولى وفي هذه الحالة تختفي منطقة الذيل تدريجياً قبل الولادة كما في الإنسان أو قبل مرحلة الطور اليافع كما في الضفدعة وخنزير غينيا.

<https://ar.wikipedia.org/wiki/>



تقسيم الحبليات

لقد اتخذ الحبل الظهرى أساساً لتقسيم الحبليات، فهي تنقسم إلى أربع تحت قبائل هي :-

١- تحت قبيلة الذيل حبليات (Subphylum Urochordata)

يوجد بها الحبل الظهرى في منطقة الذيل فقط، تعيش معظم الذيل حبليات في البحار الضحلة بصورة منفردة أو على شكل مستعمرات ، ومن أمثلتها الأسيديا التي تعيش ملتصقة بقاع المحيط .

٢- تحت قبيلة النصفحبليات (Subphylum Hemichordata)

ويوجد بها الحبل الظهرى في الجزء الأمامى من الجسم فقط، وتحتوي هذه التحتقبيلة على عدة حيوانات بسيطة التركيب نسبياً، وهي دودية الشكل، ومن أمثلتها البالانوجلوسس وحيوانات أخرى مشابهة.

٣- تحت قبيلة الرأس حبليات (Subphylum Cephalochordata)

ويوجد بها الحبل الظهرى على طول الجسم ممتداً من الطرف الأمامى ليبرز حتى نهاية الذيل ومن أمثلتها السهيم، تعيش الرأس حبليات في مياه البحار، ومن أمثلتها السهيم الذى يعيش داخل حفرة في رمل القاع، وتظهر مقدمته الأمامية فقط في الماء، ولا يزيد طول السهيم عن بضعة سنتيمترات.

٤- تحت قبيلة الفقاريات (Subphylum Vertebrata)

تمتاز هذه الحيوانات بوجود هيكل داخلى عظمى أو غضروفي، يعطى الجسم الدعامة، وتمتاز أيضاً بوجود الحبل الظهرى في المراحل الجنينية الأولى، ثم يحل محل الحبل الظهرى العمود الفقري في مرحلة البلوغ. تتميز هذه الكائنات بوجود حبل عصبى في المراحل الجنينية ويحاط بفقرات عظمية تقوم بحمايته ويتضخم الجزء الأمامى من الحبل العصبى ليكون الدماغ، كما تحتوي أجسام الفقاريات على تجايف تحتوي على الأعضاء، وتحتوي هذه التحتقبيلة على دائريات الفم والأسماك والبرمائيات والزواحف والطيور والثدييات.

١- تحتقبيلة الذيلحبليات Subphylum Urochordata

تعيش معظم الذيل حبليات في البحار الضحلة بصورة منفردة أو على شكل مستعمرات، ومن أمثلتها الأسديا التى تعيش ملتصقة بقاع المحيط. تمر حيوانات هذه المجموعة أثناء حياتها في سلسلة من التطورات الشاقة إذ تتشاهد في بعض أنواعها عملية تتابع الأجيال (**Alternation of Generations**) بدرجة لا تقل عما هو معروف في كثير من اللافقاريات، وفي الغالبية العظمى من الحالات يكون من المستحيل التعرف على علاقة هذه الحيوانات بالحبلويات بدراسة الحيوانات اليافعة وحدها، ولا يتيسر ذلك إلا بتتبع تاريخ حياتها أو دراسة أطوارها المختلفة، إذ يفقد الحبل الظهرى وبعض الأعضاء الأخرى في الحيوانات

اليافعة أثناء عملية التحور (**Metamorphosis**) كما أن كثيرًا من حيوانات هذه المجموعة تتكاثر بالتبرعم وهي طريقة للتكاثر لا تحدث فيما عدا الذيلحلبيات إلا في اللافقاريات.

تقسيم شعبة الذيلحلبيات

تقسم الذيل حبليات إلى ثلاث رتب :

١- رتبة أسيدياشيا **Order Asidiacea**

٢- رتبة لارفاشيا **Order Larvacea**

٣- رتبة ثالياشيا **Order Thaliacea**

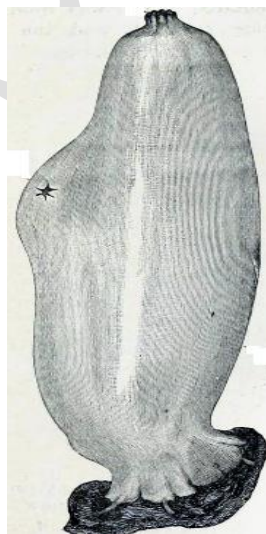
هي أكثر الحبليات نجاحاً، حوالي ٢٠٠٠ نوع كلها بحرية، ومنتشرة في جميع البحار من قرب الشاطئ إلى أعماق كبيرة. وفيما يلي وصف مختصر لأحد حيوانات هذه التحتقبيلة وهو الاسيديا.

الأسيديا Ascidia

هو كائن بحري تابع لتحت شعبة الذيلحلبيات. جسم الأسيديا (البخاخة البحرية) كيسى الشكل يغطي الجسم غطاء جلدي جيلاتيني يفرزه البرنس ويتكون الجسم من فتحة شهيقية يدخل منها الماء المحمل بالغذاء والأكسجين وفتحة زفيرية يُطرد منها الفضلات.

تحتوي يرقة الأسيديا (شكل ١) على ذيل الذي يساعدها على السباحة حتى تصل إلى مكان ملائم لتثبت نفسها على إحدى الصخور إلى حين تحولها إلى حيوان بالغ. أما الأسيديا البالغة تحتوي على فتحتين إحداهما لدخول الماء (المحمل بالأكسجين والغذاء) والأخرى لخروج الماء المحمل بثاني أكسيد الكربون والفضلات . تشاهد الأنواع المختلفة من الإسيديا بكثرة على الشواطئ الصخرية للبحر، حيث توجد في مجموعات تلتصق التصاقاً وثيقاً بالصخور،

وهي تخرج عند لمسها نافورتين دقيقتين من ماء البحر يندفعان بقوة كبيرة من ثقبين واضحين في أعلا الجسم، وجسمهما أسطواني تقريبًا وله قاعدة عريضة تلتصق بها فوق الصخور (شكل ١) ويوجد في أعلى الجسم فتحة كبيرة مستديرة، كما توجد فتحة أخرى متشابهة علي أحد جانبي الجسم، وتسمى الفتحة الأولى بالفتحة الفمية (**Oral Aperture**) والفتحة الثانية بالفتحة البهوية (**Aperture Atrial**) ويشاهد المتطلع الي هذا الحيوان وهو حي تيارًا مستمرًا من الماء يدخل الي جسمه من الفتحة الفمية ويخرج منه عن طريق الفتحة البهوية.



شكل (١)- يرقة الأسيديا (الشكل الأعلى) الاسيديا مفردة وفي مستعمرة (الشكل الأسفل)

وتتركب الطبقة الخارجية لجدار الجسم من مادة صلبة نصف شفافة تسمى بالغطاء (**tunic**)، ويتكون الجزء الأكبر منها من مادة التونيسين (**tunicine**) وهي تشبه الي حد كبير السليلوز النباتي، وكثيرًا ما يطلق علي غطاء الإسيديا اسم البشرة (**cuticle**) إذ أنها تقع خارج طبقة الإكتودرم كأنها مشتقة منها في بدء تكوينها، وتحت الغطاء يوجد الجدار اللين للجسم وهو الذي يعرف بالبرنس (**mantle**)، والواقع أن الجسم يتعلق طليقًا داخل الغطاء ولا يرتبط به إلا حول الفتحتين الفمية والبهوية، ويتركب البرنس أو جدار الجسم من الأكتودرم وطبقات النسيج الضام الموجودة تحته محيطة بالخيوط العضلية، والبرنس يشبه الغطاء في شكله العام، كما أنه يكون عند فتحتي الجسم أنبوبتان قصيرتان متسعتان، هما الزراق الفمي (**oral siphon**) والزراق البهوي (**atrial siphon**) علي التوالي، وتتصل كل منها بالفتحة المقابلة لها حيث توجد عند نقطة الاتصال عضلة عاصرة قوية (**sphincter muscle**). وظيفتها إغلاق هذه الفتحة عند اللزوم ، أما في بقية البرنس فإن الخيوط العضلية تمتد في شبكة غير منتظمة حيث يعبر أحدها الآخر في جميع الاتجاهات ، ولكن تمتد معظم هذه الخيوط طولياً أو عرضياً ، ويوجد داخل جدار الجسم تجويف البهوي ويفتح الي الخارج بالفتحة البهوية.

تؤدي الفتحة الفمية الي قناة قصيرة متسعة تسمى القناة الفمية (**passage oral**) وهي تفتح في غرفة كبيرة الحجم هي البلعوم.

والبلعوم ذو شكل خاص تمتاز به الذيلحلبيات، فجدرانه رقيقة ورفيعة وتحتوي علي عدة فتحات طولية مرتبة في صفوف عرضية هي الفتحات التنفسية (**stigmata**)، وعن طريق هذه الفتحات يتصل تجويف البلعوم بتجويف البهوي الذي يحيط به من الخارج من جميع النواحي ما عدا ناحية واحدة هي الناحية البطنية، حيث يلتصق جدار البلعوم بالبرنس، ويوجد بالبلعوم علي طول خط الالتصاق الأندوستيل أو "القلم الداخلي" وهو يحتوي علي خلايا هيدبية وخلايا غدية، وحواف الفتحات التنفسية مزودة بأهداب قوية عديدة تؤدي حركتها الدائمة الي دفع الماء من البلعوم الي تجويف البهوي، وبذلك تكون حركتها سبباً في دخول تيار الماء من الفتحة الفمية الي تجويف البلعوم حيث يتم تبادل الغازات بين الماء المحمل بالأكسجين والدم الوريدي في الشعيرات الدموية المنتشرة في العوارض الخيشومية ثم يخرج الماء من خلال

الفتحات التنفسية الي تجويف البهو ثم الي خارج الجسم عن طريق الفتحة البهوية وبذلك تتم عملية التنفس، وجميع الفتحات التنفسية عمودية في وضعها، ويفصل فتحات الصف الواحد عوارض عمودية ضيقة بينما يفصل الصفوف عن بعضها عوارض أفقية أكثر من الأولى سمكًا، وتمتد الأوعية الدموية داخل هذه العوارض جميعها، ويخرج المرئ من البلعوم حيث يصل الي المعدة، والمعدة والأمعاء مدفونتان في البرنس علي الناحية اليسري للجسم شكل (٢)، والمعدة كبيرة الحجم مغزلية الشكل ولها جدار سميك، وتنحني الأمعاء مرتين ثم تمتد الي الأمام منتهية بفتحة الشرج التي توجد في تجويف البهو، ويوجد بجدار الأمعاء من الداخل ثنية غليظة هي الثنية المعوية، ولا يوجد كبد للاسيديا.

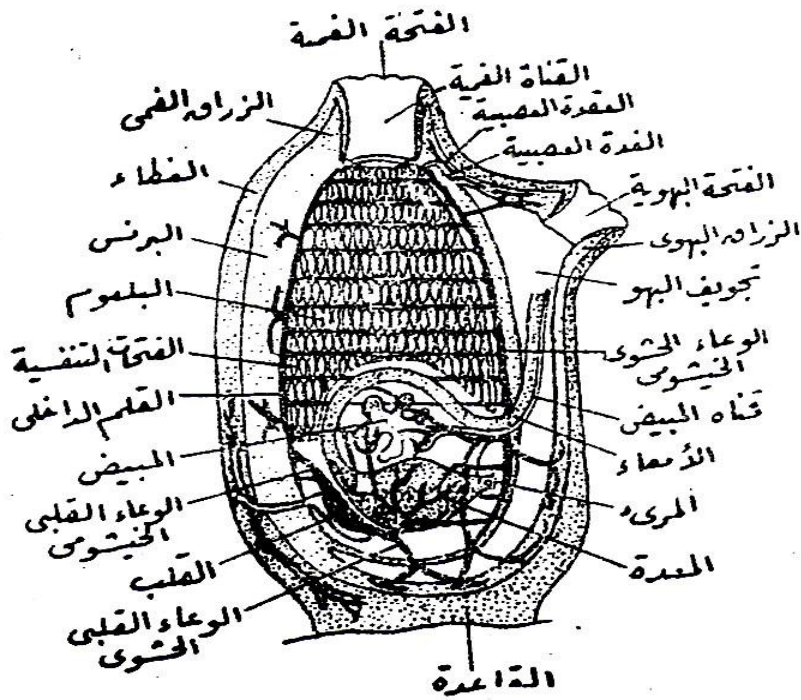
طريق التغذية

وتتم عملية التغذية مع عملية التنفس في أن واحد حيث تفرز غدة الأندوستيل الموجودة في البلعوم كمية من المخاط وتعمل حركة الشعيرات الدموية الموجودة على العوارض الخيشومية الي دوران للمخاط في تجويف البلعوم (دورة المخاط) حيث تلتصق فتات الغذاء الموجود في ماء التنفس بالمخاط ثم يأخذ طريقه إلى المرئ ثم إلى المعدة والأمعاء حيث يتم هضم الغذاء وتطرد الفضلات إلى خارج الجسم من فتحة الشرج إلى تجويف البهو حيث تأخذ طريقها إلى الخاج مع الماء الخارج من عملية التنفس.

الجهاز الدوري

يوجد بالجهاز الدوري قلب عضلي بسيط يقع بالقرب من المعدة داخل التامور، ويخرج من طرفي القلب وعاءان دمويان كبيران، ويخرج الأول منهما من الناحية البطنية للقلب ممتدًا علي منتصف السطح البطني للبلعوم تحت الاندوستيل ويسمى بالوعاء القلبي الخيشومي (**branchio- cardiac vessel**) ويعطي عددًا من الفروع التي تمتد داخل العوارض الأفقية الواقعة بين صفوف الفتحات التنفسية، وتعطي الفروع بدورها فريعات تمتد داخل العوارض العمودية التي تفصل فتحات الصف الواحد بعضها عن بعض، ويخرج الوعاء الثاني من الناحية الظهرية للقلب ويسمى الوعاء القلبي الحشوي (**cardio-**

(visceral vessel) ويتفرع فوق سطح القناة الهضمية والأعضاء الأخرى الي عدة أوعية حشوية، وتفتح جميع الأوعية الحشوية في وعاء كبير يمتد علي منتصف الجدار الظهرى للبلعوم ويسمى الوعاء الحشوي الخيشومي (viscero-branchial vessel) كما تفتح فيه أيضًا النهايات الظهرية لمجموعة الأوعية الخيشومية العرضية. وانقباضات القلب ذات طابع خاص، فهي تدفع الدم في الوعاء البطني، وبعد فترة وجيزة يتغير اتجاه الموجات الانقباضية فيندفع الدم في الوعاء الظهرى وهكذا علي التوالي.



شكل (٢) - التركيب الداخلي للأسفديا

الجهاز العصبي

الجهاز العصبي بسيط للغاية وتوجد به عقدة عصبية واحدة ((nerve-ganglion)) مدفونة في البرنس في المنطقة الواقعة بين الفتحتين الفموية والبهوية، وهي مستطيلة في

الاتجاه الظهري البطني الذي يخرج من طرفيها أعصاب تذهب الي مختلف أجزاء الجسم، ويوجد على السطح البطني للعقدة العصبية جسم يعرف بالغدة العصبية (neural gland) وهي تقابل الجسم النخامي (hypophysis) في الفقاريات العليا، ولها قناة تفتح في تجويف البلعوم.

الجهاز الأخرجي

ويتركب الجهاز الإخراجي من كتلة واحدة من الحويصلات تقع في الانحناء الثانية للأمعاء، ولا توجد قناة لهذا الجهاز، بل يحمل تيار الماء المواد الإخراجية معه الي خارج الجسم، وتوجد بداخل الحويصلات كتل صلبة بها حامض بولي.

الجهاز التناسلي

الأسيديا حيوانات خنثى، فيوجد بكل منها مبيض وخصية متفرعتان، وتمتد الخصية علي سطح المعدة بينما يقع المبيض بين المعدة والأمعاء، ويخرج من الخصية وعاء جامع، كما تخرج من المبيض قناة المبيض، وهاتان القناتان (الوعاء الجامع وقناة المبيض) ملتصقتان معاً وتمتدان الي الأمام حيث تفتحان في البهو بالقرب من فتحة الشرج، ويحمل تيار الماء الخارج من البهو الخلايا التناسلية (الحيوانات المنوية والبويضات) إلى خارج الجسم.

<https://www.youtube.com/watch?v=cEj15h58pJM&list=RDCMUC6qpC>

[BNVtSOUDOcmZrWFBgQ&start_radio=1&rv=cEj15h58pJM&t=11](https://www.youtube.com/watch?v=cEj15h58pJM&list=RDCMUC6qpC&start_radio=1&rv=cEj15h58pJM&t=11)





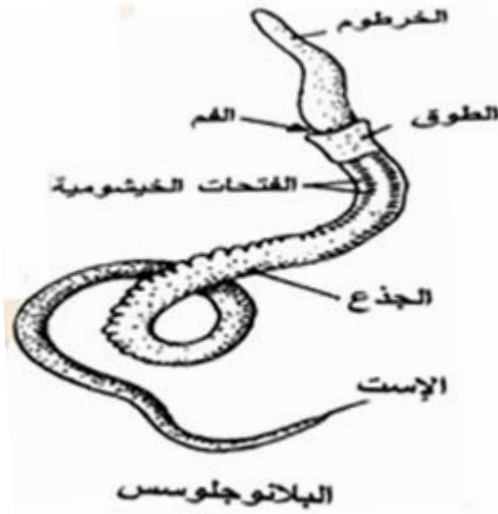٢- تحتقبيلة النصفحبلية Subphylum Hemichordata

تحتوى هذه التحتقبيلة على عدة حيوانات بسيطة التركيب نسبياً، وهى دودية الشكل ويحتوى جسمها على الحبل الظهرى فى الجزء الأمامى من الجسم فقط، ومن أمثلتها البلانوجلوسس وحيوانات أخرى مشابهة.

البلانوجلوسس *Balanoglossus*

جسم هذا الحيوان لين أسطوانى الشكل ويشبه الديدان فى مظهره الخارجى (شكل ٣)، وهو مغطى بأهداب منتظمة التوزيع وينقسم الى ثلاث مناطق وهى الخرطوم (**Proboscis**) والطورق (**Collar**) والجذع (**Trunk**) ويقع الخرطوم فى مقدمة الجسم وهو كبير الحجم، كمثري الشكل مجوف من الداخل، ويليه مباشرة ثنية واضحة هي الطوق، ويحيط الطوق بقاعدة الخرطوم، والجذع طويل اسطوانى ومنضغط قليلاً، ويوجد على السطح الظهرى للجزء الأمامى من الجذع صفان من فتحات صغيرة هي الفتحات الخيشومية، وتقع فتحات كل صف داخل ميزاب طولى، ويزيد عدد هذه الفتحات زيادة مستمرة طول حياة الحيوان، وهناك حبلان تناسليان (**Genital ridges**) يمتدان مسافة طويلة على جانبي الجسم فى المنطقة الخيشومية، وخلف هذه المنطقة، وهما يحتويان بداخلهما على المناسل، ويوجد خلف المنطقة الخيشومية صفان من الانتفاخات تكونهما الأعاور الكبدية (**hepatic caeca**) وعلى سطح الجذع حلقات غير منتظمة، وهى سطحية تماماً ولا تدل على أي تقسيم داخلى، وهى أكثر وضوحاً فى الجزء الخلفى من الجذع.

وتبدأ القناة الهضمية بالفم، ويوجد على السطح البطنى لقاعدة الخرطوم داخل الطوق وفتح الفتحات الخيشومية الداخلية فى النصف الأعلى للجزء الأمامى من القناة الهضمية، وكل واحدة من هذه الفتحات على شكل حرف **U** ويفصل ذراعى هذه الفتحة جزء يعرف باللسان وهو يحتوى على امتداد لتجويف الجسم، وفى معظم أنواع البلانوجلوسس تفتح الفتحات الخيشومية الداخلية فى أكياس خيشومية تفتح بدورها إلى الخارج بواسطة الفتحات الخيشومية



شكل (٣) - منظر عام للبلاتوجلوسس

الخارجية، والجزء الخلفي من القناة الهضمية عبارة عن أنبوبة مستقيمة تعطى بالقرب من منتصفها أعوار كبدية مزدوجة تمتد إلى الخارج مكونة الانتفاخات التي سبق ذكرها، وتنتهي القناة الهضمية بفتحة الشرج التي تقع عند النهاية الخلفية للجسم ويخرج من الجدار الأعلى للقناة الهضمية خلف الفم مباشرة أعور مريئي (**Oesophageal Diverticulum**) يمتد إلى الأمام مسافة قصيرة داخل قاعدة الخرطوم بعد أن يعطي فرعًا بطنيًا قصيرًا، ويحتوي هذا الأعور علي تجويف ضيق كما يتركب جداره من طبقة واحدة من الخلايا التي يحتوي كل منها علي تجويف صغير، والطبقة الخلوية التي يتركب منها جدار الأعور متصلة بطلائية القناة الهضمية نفسها، وتختلف خلاياها عن خلايا الطبقة الطلائية بوجود التجويفات الصغيرة بداخلها ويؤخذ الأعور المريئي عادة علي أنه يمثل الحبل الظهرى في الحبلات النموذجية نظرًا لتركيبه أولاً ولموضعه ثانياً.

وللبلاتوجلوسس جهاز دوري به وعاءان دمويان طويلان، أحدهما ظهري والآخر بطني، ويقع الوعاء الظهري فوق الحبل الظهرى، وينتهي من الأمام بجيب دموي يعرف بالجيب الظهرى (**Dorsal Sinus**) أو القلب ويوجد في الجزء الأمامي للطورق وعنق

الخرطوم ملتصقًا بالحبل الظهرى، ويخرج من جزئه الخلفى وعاء يتفرع الي أوعية تحمل الدم الي الخرطوم، ولما كان الجيب الظهرى غير ذي جدر محددة فإنه لا ينقبض، ولكن يوجد فوق هذا الجيب كيس مغلق يعرف بالكيس القلبي (**Cardiac sac**) وله جدار بطني عضلي، وقد يندفع الدم داخل الأوعية الدموية بانقبضات هذا الجدار.

ويتركب الجهاز العصبي من حبلين عصبيين يمتدان بطول الجسم أحدهما ظهري والآخر بطني، ويوجد هذان الحبلان في الجزء العميق من بشرة الجلد، وجزء الحبل العصبي الظهرى الذي يمتد داخل الطوق - يعرف بحبل الطوق (**Collar Cord**)- منفصل عن بشرة الجلد، ويحتوي حبل الطوق علي قناة بداخله تعرف بالسيلوم العصبي (**Neurocoele**)، وهي تفتح من الأمام ومن الخلف في بعض الأنواع، ولكنها في أنواع أخرى قناة مغلقة، ويوجد مكانها في معظم الأنواع تجويفات منفصلة، ويتصل بالحبل العصبي الظهرى بالبطني اتصالاً حلقياً عند مؤخرة الطوق، كما يوجد بينهما اتصال حلقى آخر حول عنق الخرطوم. ولا توجد أعضاء خاصة للحس في البالانوجلوسس، ولكن توجد بعض الخلايا الحساسة في بشرة الجلد في مناطق خاصة من الخرطوم ومقدم الطوق والأجناس منفصلة وكثيراً ما يوجد بينها اختلاف في اللون، وتكون الخصى والمبايض إما بسيطة أو متفرعة، وهي مرتبة في صفين علي جانبي المنطقة الخيشومية وخلف هذه المنطقة ، وهي تفتح الي الخارج بسلسلة من الثقوب.

٣- تحتقبيلة الرأسحبليات **Subphylum Cephalochordata**

الرأسحبليات تتبع للمملكة الحيوانية، وهي من الحيوانات البحرية، ويكون جسمها بالأغلب مجزأ. تمتلك الرأسحبليات أجهزة تمتد على طول الحبل الظهرى مثل، حبل عصبي، وجهاز هضمي، وجهاز تنفسي ويمتد الحبل الظهرى على طول الجسم طوال حياة الحيوان، ولا يخنفي أو يتحول إلى عظام. ويوجد في الرأسحبليات أهداب حول محيط الفم

لمساعدتها في الحصول على الغذاء. تملك الرأسحلبليات شقوق خيشومية تساعد على التنفس، كما أن الجنس فيها منفصل، وفيما يلي وصف لحيوان السهم.

السهم *Amphioxus lanceolatus*

السهم هو حيوان بحري صغير الحجم يبلغ طوله من **2.5-8** سنتيمترات، ويعيش اغلب حياته مغروسا بالرمال عند شواطئ البحار في المناطق الاستوائية والمعتدلة، فيعيش بالقرب من شواطئ الجزر البريطانية ويمتد انتشاره شمالاً حتى شواطئ النرويج، ولكنه أكثر انتشاراً في البحار الدافئة كالبحر الأبيض المتوسط حيث يكثر وجوده في خليج نابلي، كما يوجد في البحر الأحمر والمحيط الهندي، وهو يعيش بالقرب من الشاطئ في المياه القليلة الغور حيث يبقى عادة مدفوناً في الرمال من ناحيته الذيلية، بينما تبقى ناحيته الأمامية المحتوية على الفم والخياشيم معرضة للماء. يفقد السهم أيضاً إلى الألوان في الجلد الذي يحيط به، ويتكون جلده من طبقة واحدة من الخلايا شفافة اللون حيث يمكن مشاهدة مرور الماء من داخل جسمه.

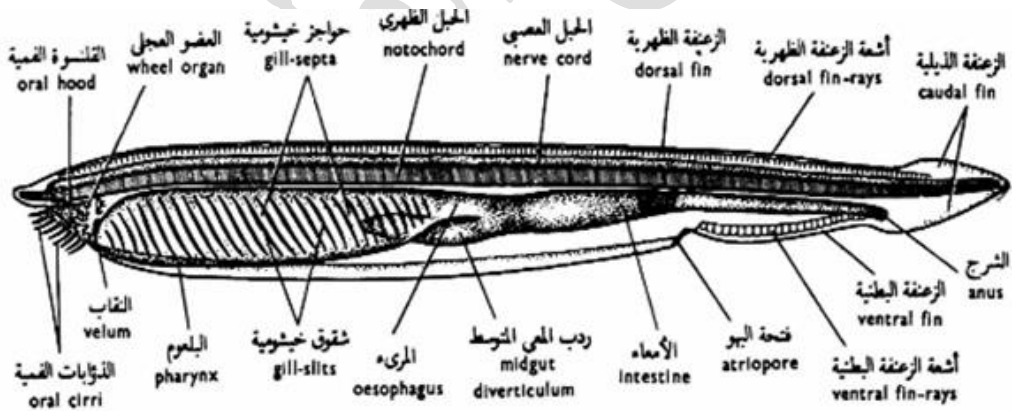
الشكل الخارجي للسهم

حيوان مدبب من الناحيتين الأمامية والخلفية شكل (٤) وليست له أطراف أو زعانف مزدوجة، كما أن الجزء الأمامي للجسم مفلطح من السطح البطني حيث تمتد علي كل جانب من هذا السطح ثنية جانبية (**melapleural foid**) وتبدأ الثنيتان الجانبيتان عند مقدم الجسم ثم تمتدان الي الجهة الخلفية حيث تنتهيان في الخط المتوسط للسطح البطني خلف فتحة متوسطة هي ثقب البهو (**atriopore**)، وتوجد الزعفة البطنية (**ventral fin**) خلف هذه الفتحة مباشرة ممتدة الي منطقة الإست (**anus**) وتتصل الزعفة البطنية خلف هذه الفتحة بالزعفة الذيلية (**caudal fin**)، وهذه الزعفة كبيرة نسبياً وتلتف حول الذيل وتتركب من فصين أحدهما ظهري والآخر بطني، كما يتصل الفص الظهري للزعفة الذيلية بالزعفة الظهرية (**dorsal fin**) وهي تمتد الي الأمام حتى نهاية البوز (**snout**) وسطح الجسم

أملس ولا يحتوي على هيكل خارجي ، ويوجد علي السطح البطني للجزء الأمامي من الجسم تجويف يعرف بالدهليز (vestibule) ويحيط بهذا الدهليز جزء يسمى بالقلنسوة الفمية (oral hood) وهي تتركب من جدارين جانبيين ، يحمل كل منهما من ١٢ - ٢٠ من الزوائد الفمية (oral cirri) وهذه الزوائد حساسة ومزودة بالأهداب ، وينتهي الدهليز من الخلف بحاجز عمودي يسمى البرقع

(Velum) ويوجد بوسطه فتحة الفم وهي فتحة صغيرة نسبياً، ويحيط بفتحة الفم عدد من الزوائد البرقعية (velar tentacles) يتراوح عددها بين ١٠ - ١٢ زائدة، وهي تتجه إلى الخلف ناحية البلعوم، ويوجد أمام البرقع

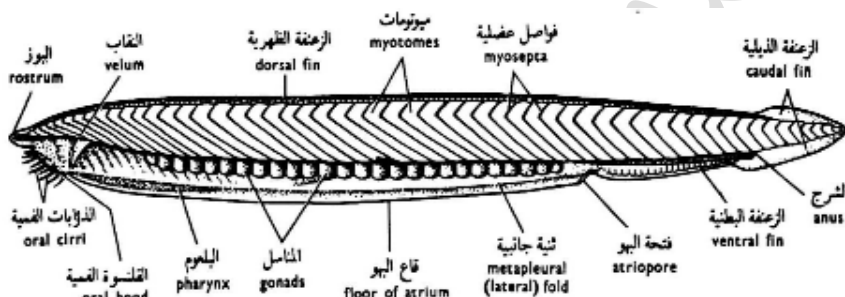
عضو مكون من عدة تنوعات إصبعية الشكل يعرف بالعضو العجلي (wheel organ) وخلايا هذا العضو مزودة بأهداب طويلة ينتج عن حركتها تيار من الماء يندفع داخل الفم حاملاً معه الأكسجين والمواد الغذائية التي يحتاج إليها الحيوان ، ويوجد الإست على السطح البطني للجسم بالقرب من نهايته الخلفية وهي تقع على الجانب الأيسر للزعنفة البطنية.



شكل (٤)- منظر جانبي للسهم وترى به مختلف أعضاء الجسم

العضلات:

يتحرك السهيم بانقباض وانبساط العضلات المحيطة بالجسم والتي على شكل رقم ٧ ورأسه متجه للأمام. تنقسم العضلات الموجودة في الجدار الغليظ للجسم إلي وحدات عضلية تسمى القطع العضلية (**myotomes**) ويفصلها بعضها عن بعض حواجز من النسيج الضام هي الحواجز العضلية (**myosepta**) والقطع العضلية علي شكل حرف **V** وطرفها المدبب متجه الي الأمام (شكل ٥) وتتركب القطعة العضلية من خيوط عضلية مخططة (**Striated muscle fibers**) تمتد موازية لمحور الجسم من الطرف الأمامي الي الطرف الخلفي لكل قطعة وتتصل هذه الخيوط عند نهايتها بالحواجز العضلية ، بعضها من بعض كما يؤدي انبساطها الي تباعدها ، ويحيط بهذه الطبقة العضلية من جدار الجسم جلد رقيق.



شكل (٥)- منظر جانبي للسهيم يوضح شكل واتجاه العضلات

الهيكل

ليس لهذا الحيوان هيكل خارجي كما ذكر سابقاً فجلد السهيم من النوع الناعم لعدم احتوائه على هيكل خارجي، ولكنه يحتوي علي هيكل داخلي أهم جزء فيه هو الحبل الظهرى (**notochord**) ويمتد هذا الحبل بطول الجسم من طرف البوز حتى نهاية الذيل، وهو يقع في منتصف الجسم أقرب إلي السطح الظهرى منه إلي السطح البطنى، ويحيط بالحبل الظهرى غشاء من النسيج الضام، وتحتوي القنوسة القمية علي قطع هيكلية تمتد داخل الزوائد القمية، وتحتوي الزعانف علي أشعة زعنفية (**fin rays**) وهي قصيرة وتتركب من نسيج ضام جيلاتيني، ويوجد في الزعنفة الظهرية صف من هذه الأشعة بينما تحتوي الزعنفة البطنية علي صفيين منها كما يحتوي البلعوم علي عوارض هيكلية (**skeletal rods**) تتركب من مادة جيلاتينية صلبة.

القناة الهضمية

منطقة الفم تحاط بجدارين جانبيين يشكل ما يسمى بالقلنسوة الفمية والتي تحمل على حافتها زوائد فمية لها وظيفة حسية كما أنها تتشابك معاً لتمنع دخول حبات الرمل إلى السهيم كما أن حركة هذه الزوائد تؤدي لتيار من الماء لدخول الغذاء والأكسجين للحيوان، والقلنسوة الفمية تحيط بتجويف يسمى بالدلهيز والذي يحده من الخلف النقب أو البرقع لأن به فتحة واحدة وهي فتحة الفم يحيط بها زوائد برقعية من ناحية البلعوم، أما الجهة الأمامية للبرقع فيوجد عليها زوائد إصبعية الشكل تسمى العضو العجلي ويغطي سطحه أهداب طويلة كثيرة الحركة تتسبب في عمل تيار للماء ليدخل القلنسوة ومنه للفم، وأعلى القلنسوة توجد حفرة هاتشوك وهي يعتقد أنها عضو للتذوق، يؤدي الفم إلى القناة الهضمية.

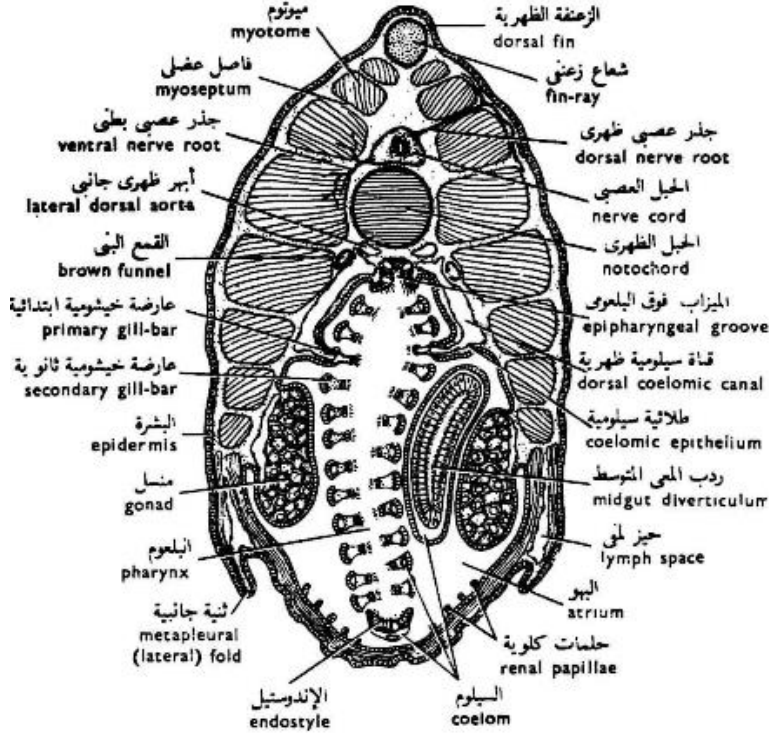
هي قناة مستقيمة ، وأول جزء فيها هو البلعوم (**pharynx**) والبلعوم هو أطول جزء في القناة الهضمية وأكثرها اتساعاً، فهو يمتد الي منتصف الجسم تقريباً في الحيوان اليافع، ويفتح الفم في البلعوم، ويوجد بجدار البلعوم علي كل جانب عدد من الفتحات المائلة التي تعرف بالفتحات الخيشومية (**gill slits**) وقد يصل عدد هذه الفتحات الي (١٠٠) أو أكثر في الحيوان المكتمل النمو، ويفصل الفتحات الخيشومية بعضها عن بعض عوارض مائلة هي العوارض الخيشومية (**gill bars**) شكل (٥) وكلا الفتحات الخيشومية والعوارض الخيشومية من نوعين (أولي وثانوي)، فالعارضة الثانوية تتكون في اليرقات المتقدمة في النمو بين كل عارضتين أوليتين متتاليتين حيث تنمو من الفتحة الخيشومية الأولية متجهة نحو قاعدتها، إلي أن تقسمها إلي فتحتين خيشوميتين ثانويتين، وتمتاز العارضة الأولية بوجود قنية سيلومية تمتد طولياً بداخلها، ولا توجد هذه القنية في العوارض الثانوية (شكل ٨) كما تتصل كل عارضتين أوليتين متتاليتين مع بعضهما بروابط (**synapticula**) تمتد بعرض الفتحة الخيشومية الأولية، والفتحات الخيشومية لا تفتح الي خارج الجسم مباشرة بل تفتح في تجويف البهو، ولذلك يمر تيار الماء الداخل الي الفم خلال الفتحات الخيشومية الي تجويف البهو ومنه الي خارج الجسم عن طريق ثقب البهو. ويوجد في قاع البلعوم ميزاب طولي

يعرف بالاندوستيل أو القلم الداخلي (**endostyle**)، وهو مبطن من الداخل بطلائية مهدية تحتوي علي أربع مجموعات من الخلايا الغدية (شكل ٦) وتفرز هذه الخلايا مادة مخاطية تدفعها حركة الأهداب إلي الأمام فتلتصق بها جزئيات الطعام الداخلة مع تيار الماء عندما تلامسها ، ويتصل القلم الداخلي عند بدء البلعوم بشريطين مهديين يسميان بالشريطين حول البلعومين (**peripharyngeal bands**) وهما يحيطان بالبلعوم واحد من كل جانب أمام الفتحات الخيشومية مباشرة، وتعمل حركة الأهداب الموجودة في هذين الشريطين علي دفع المخاط والمواد الغذائية العالقة به الي أعلا البلعوم حيث يوجد الميزاب فوق الخيشومي (**epibranchial groove**)، وهذا الميزاب مهذب أيضاً ويمتد طولياً في سقف البلعوم ، وتؤدي حركة الأهداب الموجودة به الي دفع المواد الغذائية الي الخلف حيث تصل الي المريء وتسمى هذه العملية بدورة المخاط. ويوجد المريء (**esophagus**) خلف البلعوم وهو جزء ضيق من القناة الهضمية يؤدي الي جزء آخر أكثر منه اتساعاً هو المعدة (**stomach**) والتي يخرج منها كيس غدي يمتد على الجانب الأيمن للبلعوم مكونا الأعور الكبدي (**liver- diverticulum**) وهو يمثل الكبد في الفقاريات، ولا تحتوى القناة الهضمية في السهيم على غدد اخرى، وتمتد الأمعاء (**intestine**) من المعدة الي الخلف حيث تضيق تدريجياً والتي تفتح للخارج على الجانب الأيسر من الحيوان على الزعفة البطنية بفتحة الاست، ويحيط السيلوم بالأمعاء من كل جانب إلا الجانب الظهري حيث توجد المساريقا (شكل ٧).

السيلوم

السيلوم تجويف يحيط بالقناة الهضمية، وهو يظهر بوضوح في منطقة الأمعاء حيث يحيط بها من كل جانب ما عدا الجهة الظهرية التي توجد بها المساريق (شكل ٧) أما في منطقة البلعوم فهو أقل من ذلك وضوحاً، وهو يتكون في هذه المنطقة من قناتين سيلوميتين ظهريتين (**dorsal coelomic canals**) تمتدان طولياً فوق البلعوم واحدة علي كل جانب من جانبي الميزاب فوق الخيشومي وتتصل هاتان القناتان بالقنيتات السيلومية (**coelomic diverticula**) التي تمتد واحدة منها داخل كل عارضة خيشومية أولية، وتتصل القنيتات

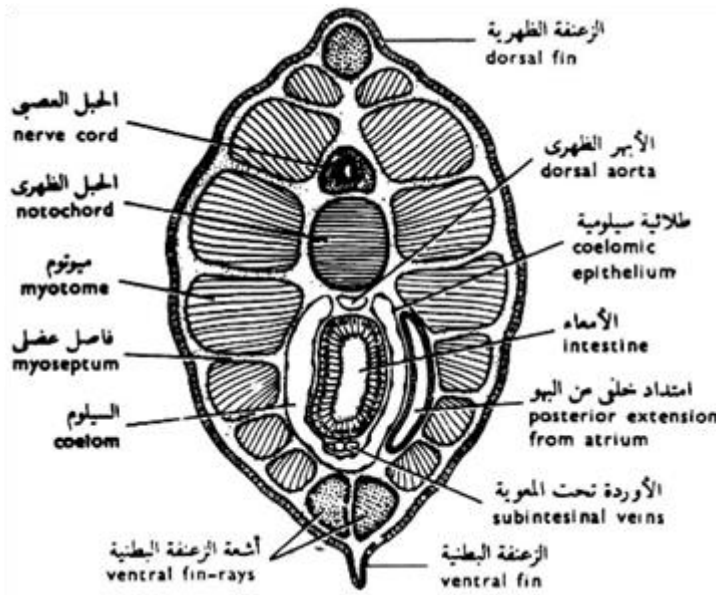
السيلومية الموجودة على جانبي البلعوم بقناة سيلومية طويلة متوسطة تسمى سيلوم القلم الداخلي (endostylar coelom).



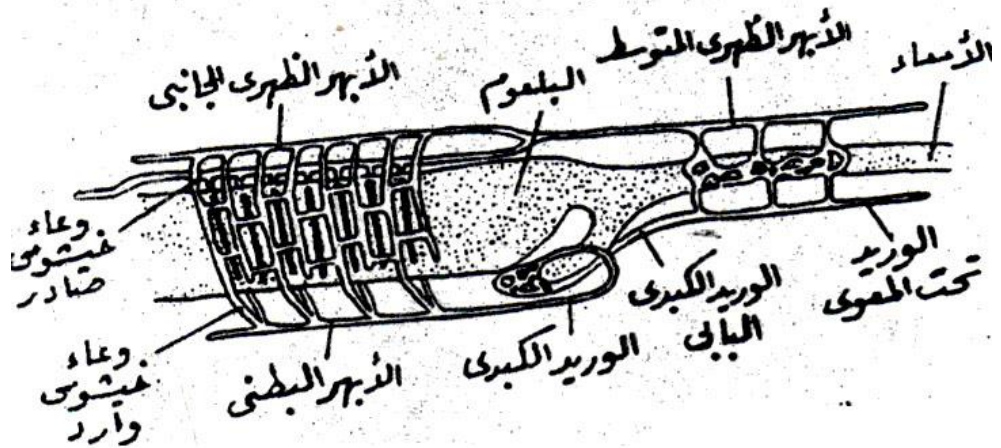
شكل (٦) - قطاع عرضي في جسم السهم (منطقة البلعوم)

الجهاز التنفسي

ويتم التبادل الغازي في السهم عن طريق الجلد والفتحات الخيشومية والتي تكون معرارة في الطور الجنيني إما باستمرار النمو تتغذى بغطاء البهو والذي يشكل تجويف البهو ويفتح قبل الزعنفة البطنية بفتحة البهو.



شكل (٧) - قطاع عرضي في جسم السهيم (منطقة الجذع)



شكل (٨) - الجهاز الدوري في السهيم

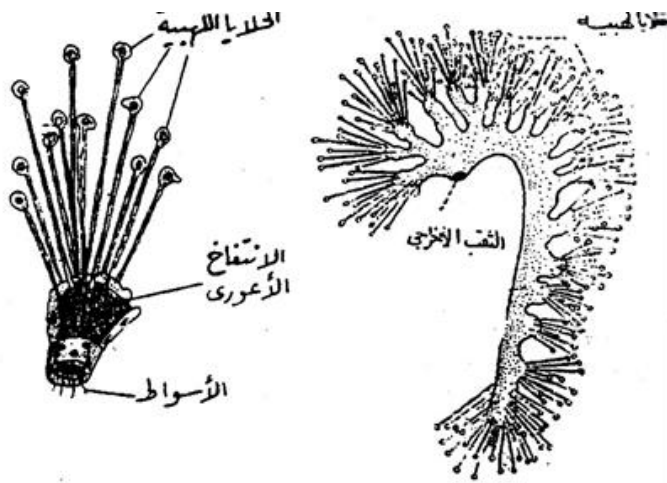
الجهاز الدوري:

يوجد قلب في الجهاز الدوري للسهم، ولكن الذي يساعد على دفع الدم وجود بصيلات منقبضة على الأبهر البطني (**ventral aorta**) والذي يتفرع منها على الجانبين أوعية دموية واردة (**afferent branchial- vessels**) إلى منطقة الفتحات الخيشومية ويتسلم الدم المؤكسد أوعية دموية صادرة (**efferent branchial vessels**) شكل (٨) والتي تتجمع في أبهران ظهريان أيمن وأيسر (**lateral dorsal aorta**) يمتدان على السطح الظهري للبلعوم حيث يوجد واحد منهما على كل جانب من جانبي الميزاب فوق الخيشومي وهما يمتدان إلى الأمام حيث يعرفان بالشريانين السباتين. (**carotid**). **arteries** أما من الخلف فهما يتحدان معا ليتكون من اتحادهما الأبهر الظهري المتوسط (**median dorsal aorta**) وهو يمتد في الجسم إلى الخلف مارا بين الحبل الظهري والقناة الهضمية وتخرج منه فروع لتغذية الجسم ويمتد في الذيل ليكون الشريان الذيلي () **caudal artery** وتتفرع هذه التفرعات إلى شعيرات دموية والتي تتجمع بدورها في الوريد الذيلي (**caudal vene**) والوريد تحت المعوي (**subintestinal vein**) ليصب في الوريد الكبدي البابي (**hepatic portal vein**)، الذي يدخل الكبد ليتفرع لشعيرات دموية ثم تتجمع الشعيرات الدموية لتعطي الوريد الكبدي (**hepatic vein**) الموجود على السطح الأعلى للأعور الكبدي، وينحني الوريد الكبدي إلى الأمام حيث يتصل بالأبهر البطني. والدم في السهم عديم اللون ولا يحتوي على خلايا إلا بعض خلايا أميبية وقليل من كرات الدم الحمراء.

الجهاز الإخراجي

يتركب الجهاز الإخراجي من أنابيب دقيقة تعرف بالنفريديات (**nephridia**) وهي مهدبة من الداخل، وتوجد النفريديات في الجدار الظهري لتجويف البهو حيث تقع بين طلائية البهو والقناتين السيلوميتين الظهريتين، وتقع النفريدة في مواجهة الفتحات الخيشومية الأولية وتمثلها في العدد ، وكل نفريدة تتركب من انبوبة ملتوية بها انتفاخات أعورية تفتح بها خلايا

صولجانية أو لهايية تجمع المواد الإخراجية وتدفعها إلى النفريدة (شكل ٩) حيث يوجد بداخل كل واحدة من هذه الخلاياوسط طويل يبدأ من بروتوبلازم الخلية ويمتد خلال القناة الرفيعة التي تصل الخلية اللاهية بالنفريدة وتصب النفريدات المواد الإخراجية التي تجمعها في تجويف البهو حيث يحملها تيار الماء-الخارج من البلعوم إلى هذا التجويف- إلى خارج الجسم عن طريق ثقب البهو.



شكل (٩)- نفريدة السهم (على اليمين) وجزء منها مكبر (على اليسار)

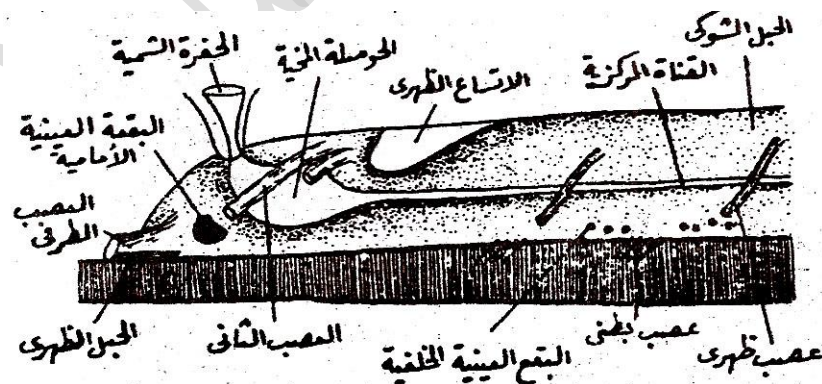
الجهاز العصبي المركزي

يقع الجهاز العصبي المركزي - كما في جميع الفقاريات - فوق الحبل الظهري، كما أنه أيضاً مجوف من الداخل، ويلاحظ في السهم أن الحبل الظهري يمتد إلى الأمام حتى نهاية البوز، ولذلك يجاور الحبل الظهري في امتداده إلى الأمام الجهاز العصبي المركزي، ويتركب هذا الجهاز من مخ بسيط يسمى الحوصلة المخية (**brain vesicle**) ومن الحبل الشوكي (**spinal cord**) ويوجد بداخل الحوصلة المخية تجويف متسع يتصل من الخلف بالقناة المركزية (**central canal**) للحبل الشوكي (شكل ١٠) ولما كانت الحوصلة المخية والحبل الشوكي متساويين في القطر تقريباً، فليس هناك فاصل واضح بينهما، ولكن يوجد إتساع ظهري (**dorsal dilatation**) للميزاب الظهري فيؤخذ مكان

هذا الاتساع علي أنه الفاصل بين الحويصلة المخية والحبل الشوكي. ويخرج من الحويصلة المخية زوجان من الأعصاب المخية (**cranial nerves**) أحدهما يعرف بالعصب الطرفي أو النهائي (**terminal nerve**) ويخرج من السطح الأمامي للحويصلة وثنائهما يعرف بالعصب الثاني ويخرج من سطحها الظهرى، ووظيفة الأعصاب المخية قاصرة علي الحساسية وهما يذهبان الي منطقة الجسم قبل الفموية. ويخرج من الحبل الشوكي عدد كبير من الأعصاب الشوكية المزدوجة (**paired cerebral nerves**) وهي مرتبة ترتيباً قطعياً ولا تقع متقابلة علي جانبي الجسم، بل تكون متبادلة كالقطع العضلية (شكل ١٠) ويوجد نوعان من الأعصاب الشوكية وهما :

١- الأعصاب الظهرية (**dorsal nerves**) وتخرج من الجزء الظهرى للحبل الشوكي، ولكل منها جذع واحد، وهي تمتد إلي الجلد والعضلات العرضية ، ولذلك كانت هذه الأعصاب محرّكة وحساسة في وظيفتها.

٢- الأعصاب البطنية (**ventral nerves**) وتخرج من الجزء البطني للحبل الشوكي، ولكل منها عدة جذوع، وهي تمتد إلي القطع العضلية، ولذلك كانت هذه الأعصاب محرّكة فقط في وظيفتها.



شكل (١٠) - الجهاز العصبى المركزى فى السهيم

ويلاحظ في السهيم أن الأعصاب الظهرية لا تحمل عقداً عصبية كما في الفقاريات، كما يلاحظ أيضاً أن الأعصاب الظهرية والبطنية لا تتحد مع بعضها البعض بل تمتد منفصلة.

أعضاء الحس

للسهيم بقعة عينية أمامية (**anterior eye spot**) تقع في الجدار الأمامي للحوصلة المخية، كما توجد أيضاً مجموعات من هذه البقع في قاع النخاع الشوكي وتعرف بالبقع العينية الخلفية (**posterior eye spots**) ولا يستطيع السهيم تكوين صور المرئيات بواسطة هذه البقع ولكنها علي الأرجح حساسة للضوء.

ويوجد في الرأس حفرة شممية (**olfactory pit**) واحدة تفتح الي الخارج علي الجانب الأيسر للبورز، وهي مهدبة من الداخل وتؤدي الي جيب صغير يتصل بالجدار الأعلى للحوصلة المخية، ولا يوجد للسهيم عضو سمعي.

الجهاز التناسلي

الأجناس في السهيم منفصلة، فمنه الذكر ومنه الأنثى، وتسمى أعضاء التكاثر بالمناسل (**gonads**) وهي مرتبة ترتيباً قطعياً علي جانبي الجسم، وهي تبرز في تجويف البهو علي جانبي البلعوم والجزء الأمامي من الأمعاء (شكل ٥)، ويوجد منها ٢٦ زوجاً، وتحيط بكل منسل طبقة طلائية سيلومية تنفجر عند نضوجه، فتخرج البويضات أو الحيوانات المنوية إلي تجويف البهو، وتترك هذا التجويف إلي خارج الجسم مع تيار الماء خلال ثقب البهو، وليس هناك أية قنوات تناسلية، ويتم تلقيح البويضات خارجياً بالماء.

الفصل الثاني

شعبة الفقاريات

Subphylum Vertebrata

تحتقبيلة الفقاريات Subphylum Vertebrata



تشكل الفقاريات الجزء الأكبر من حيوانات شعبة الحبليات، وهي شعبية من الحيوانات لها عمود فقري وجمجمة، وتشمل نحو ٦٤,٠٠٠ نوع موصوف. تتراوح أحجام الفقاريات الموجودة من أصغرها كالضفدع من نوع *Paedophryne amauensis* (الذي يبلغ حجمه ٧,٧ ملم، إلى الحوت الأزرق الذي يصل حجمه إلى ٣٣ متراً. تشكل الفقاريات حوالي ٤% من مجموع أنواع الحيوانات، والباقي من اللافقاريات التي تفتقر إلى العمود الفقري. وتشمل الفقاريات اللافكيات والفكيات التي تشمل الأسماك الغضروفية (القرش و الدلفين) والأسماك العظمية ورباعيات الأرجل والتي تنقسم إلى البرمائيات، الزواحف، الطيور والثدييات. والفقاريات من أهم أقسام المملكة الحيوانية ومن أكثرها تحديداً، فبالرغم من التباين الواضح في شكل حيوانات هذه المجموعة أو في حجمها أو طريقة معيشتها – كالفارق الذي يشاهد بين السمكة والعصفور والأرنب مثلاً – إلا أن هناك تماثلاً أساسياً موحدًا في تركيب أجسامها تشترك فيه جميع هذه الحيوانات ولا يشمل هذا التماثل التركيب العام لمختلف أجهزة الجسم بل يمتد أيضًا إلى تركيب الأعضاء نفسها، وهو يزيد بشكل واضح عما يشاهده في أية مجموعة أساسية من مجاميع اللافقاريات، ولذلك كانت للفقاريات عدة صفات عامة تشترك فيها جميعًا، ويمكن عن طريقها التعرف عليها وفصلها في سهولة كبيرة عن بقية حيوانات المملكة الحيوانية.

وفيما يلي ملخص لأهم هذه الصفات:

الصفات العامة للفقاريات:

١- يوجد في جميع الفقاريات رأس واضح في مقدمة الجسم، ويحتوي الرأس في الفقاريات علي مخ كبير الحجم معقد التركيب، ويشاهد في الفقاريات أن الجزء الأمامي من الجهاز العصبي المركزي قد انتفخ انتفاخًا كبيرًا، وأصبح محيطه يزيد كثيرًا عن محيط الحبل الشوكي فتكون مخ معقد التركيب وذو حجم كبير، وهو ينشأ في الجنين من حوصلة مخية

أولية سرعان ما تنقسم الي ثلاثة أجزاء واضحة وهي المخ الأمامي والمتوسط والخلفي ومن هذه الأجزاء الثلاثة تتكون بقية الأجزاء العديدة التي تشاهد في مخ الفقاريات.

٢- مع ظهور المخ المعقد تكونت أعضاء الحس المزدوجة وهي الأنف والأذن والعين ولكل منها تركيب معقد أيضًا يتلائم مع دقة الوظائف التي تقوم بأدائها، وهي ربط الحيوان بالوسط الخارجي الذي يحيط به عن طريق الشم والسمع أو الرؤية، ولكل منها تركيب موحد متشابه في جميع الفقاريات، فيما عدا دائريات الفم التي لا يوجد بها للشم سوى عضو واحد متوسط يوجد في منتصف الرأس بينما يوجد في جميع الفقاريات الأخرى عضوان للشم أحدهما أيمن، والآخر أيسر، أما العين والأذن فهي مزدوجة في جميع الفقاريات بما فيها دائريات الفم.

٣- للمحافظة علي المخ وأعضاء الحس التي سبق ذكرها قد تكونت في الفقاريات جمجمة صلبة تحيط بهذه الأعضاء جميعًا وتعمل علي وقايتها، وظهور الجمجمة أيضًا من الصفات الرئيسية الهامة التي تمتاز بها الفقاريات حتى أنه يطلق عليها أيضًا اسم الجمميات (**craniata**)، وتتكون الجمجمة في جنين الفقاريات جميعًا من مادة غضروفية وتسمى بالجمجمة الغضروفية (**chondrocranium**) وتظل الجمجمة في الحيوان اليافع علي هذه الصورة الأولية أي أنها تبقى جمجمة غضروفية في كل دائريات الفم والأسماك الغضروفية، ولكنها في الأخيرة قد تتصلب كثيرًا بترسيب مادة جيرية بداخلها ولكنها لا تزال بالرغم من ذلك مكونة من غضروف متكلس، أما في الأسماك العظمية والبرمائيات والزواحف والطيور والثدييات فإن الجمجمة الغضروفية الأولية تستبدل تدريجيًا أثناء نمو الجنين بجمجمة عظمية (**osteocranium**) تكون أصلب من الأولى وأقدر منها علي وقاية المخ وأعضاء الحس.

٤- يخرج من المخ في الفقاريات عشرة أزواج من الأعصاب المخية في كل من دائريات الفم والأسماك والبرمائيات، ويعطي المخ اثني عشر زوجًا منها في الزواحف والطيور والثدييات، أي أن للمجموعات الأخيرة من الحيوانات زوجان إضافيان من الأعصاب المخية يخرجان من مؤخرة المخ أما العشرة أزواج الأولى فهي ثابتة في جميع الفقاريات علي الإطلاق ومرقومة كذلك بأرقام ثابتة من ١-١٠، ويكفي أن نقول العصب المخي رقم ١ لتعرف أنه العصب الشمي أو العصب رقم ٢ لتعرف أنه العصب البصري وهكذا.

٥- الحبل الظهرى موجود فى جميع الفقاريات كما هو الحال فى الحلييات الأخرى ولكنه فى الفقاريات لا يمتد إلى الأمام إلا إلى منتصف المخ فقط أى إلى منطقة الجسم النخامى الموجود على السطح البطنى للمخ، فهو لا يتعدى هذه المنطقة على الإطلاق، يتكون الحبل الظهرى فى أجنة الفقاريات حيث يظهر كعضو محوري فى الجسم تحيط به جميع الأعضاء ويكون مظهره كمظهر الحبل الظهرى فى حيوان كالسهم مثلاً، وهو يحتفظ بهذا المظهر ويظل واضحاً فى الحيوان اليافع فى دائريات الفم، أما فى الفقاريات الأخرى فإنه يختفى تدريجياً أثناء نمو الجنين حيث يحل محله العود الفقرى وهو أكثر منه صلابة وأقدر على المحافظة على كيان الجسم، كما تحل الجمجمة محل الجزء الأمامى للحبل الظهرى.

٦- كما أن فى الفقاريات جميعها فيما عدا رتبة اللامبريات (من دائريات الفم) فإن الأعصاب الظهرية تتحد مع الأعصاب البطنية مكونة الأعصاب الشوكية المختلطة، ويكون لكل منها جذران أحدهما ظهري والأخر بطني، ويحمل الجذر الظهرى دائماً عقدة عصبية بعد خروجه من الحبل الشوكى مباشرة.

٧- تتركب بشرة الجلد دائماً فى الفقاريات من عدة طبقات متتالية من الخلايا (طلائية طبقية) وعندما تسقط الطبقات الخارجية منها تتكون بدلاً منها طبقات جديدة تنتج عن انقسام الطبقة الداخلية من البشرة وهي التي تعرف بطبقة مليجي (**malpighian layer**) ويدل ذلك على وجود تجديد مستمر فى الطبقات الخارجية لبشرة الجلد، وطبقة مليجي فى جلد الفقاريات ذات حيوية خاصة، فهي دائمة الانقسام وتصل إليها المواد الغذائية الضرورية لهذا النشاط عن طريق الشعيرات الدموية الموجودة فى أدمة الجلد وهي توجد تحتها مباشرة وتتكون من النسيج الضام المحتوي على عديد من هذه الشعيرات، ولها غطاء بشرة يتكون من القشور والحراشف والريش وغيرها.

٨- البلعوم أقصر بكثير عما هو فى السهم، كما أن الفتحات الخيشومية الموجودة على جانبيه أقل عدداً، وهذه الفتحات كاملة فى الفقاريات ولا يقسمها عوارض خيشومية ثانوية أو روابط عرضيه، وتظهر الفتحات الخيشومية فى أجنة جميع الفقاريات، ولكنها تختفى فى الحيوان اليافع فى الأقسام التي تتنفس حيواناتها تنفساً هوائياً، حيث تحل الرئتان محلها،

٩- يتصل بالقناة الهضمية غدتان هضميتان هما الكبد والبنكرياس، والكبد أكثر تعقيداً من الأور الكبدية للسهم، كما أن تجويفه يحتوي علي العديد من الأنابيب الكبدية المتلاصقة التي تملأ هذا التجويف، ويوجد مع الكبد حوصلة مرارية لتخزين إفرازها المعروف (بالعصارة الصفراوية).

١٠- ينقسم تجويف الجسم أو السيلوم في الفقاريات الي قسمين ، أحدهما صغير ويعرف بالتجويف حول القلبي (**pericardial cavity**) أو تجويف التامور ويحتوي علي القلب بداخله والآخر كبير ويعرف بالتجويف حول الحشوي (**perivisceral cavity**) ويحيط ببقية الأحشاء، ويفصل هذين التجويفين حاجز عرضي (**transverse septum**) وفي الطيور والثدييات ينقسم التجويف حول الحشوي نفسه الي قسمين أحدهما أمامي (ويحتوي علي الرئتين، والآخر خلفي ويحتوي علي الأحشاء الأخرى ويعرف بالتجويف البطني والحاجز الذي يفصل هذين التجويفين الأخيرين يسمى الحاجز المائل (**antique septum**) في الطيور والحجاب الحاجز (**diaphragm**) في الثدييات.

١١- تمتلك الفقاريات جهاز دوري مغلق يحتوي على قلب عضلي منقبض، وهو يتكون بانتفاخ الجزء الخلفي من الأبهـر البطني ويتكون من ٣: ٥ حجرات، والدم ملون لاحتوائه علي كرات دم حمراء بالاضافة الي كرات الدم البيض، ويوجد بالاضافة الي الأوعية الدموية أوعية أخرى تعرف بالأوعية الليمفية (**lymphatic vessels**) ويتركب منها جهاز يعرف بالجهاز الليمفي وأوعيته موزعة في مختلف أعضاء الجسم وأنسجته، ووظيفة هذا الجهاز هي تجميع الجزء السائل من الدم الذي يتسرب الي تلك الأعضاء والأنسجة أثناء تغذيتها، ويعرف هذا السائل المتجمع بالليمف، وتصب الأوعية الليمفية الليمف مرة ثانية في الأوعية الدموية.

١٢- يحتوي الجهاز الاخراجي في الفقاريات على زوج من الكليات، وتحتوي كل كلية علي عدد كبير من كرات ملبيجي (**malpighian corpuscles**) وهي التي تقوم بعملية الاخراج حيث تجمع البول من الدم.

١٣- يحتوي الجهاز التناسلي في الفقاريات علي منسلين فقط (مبيضين أو خصيتين) وهما يمتدان علي الجدار الظهري للتجويف البطني، كما أنهما ينشآن من ثلاثية هذا الجدار، وعند

اكتمال تكوينهما يتعلقان داخل التجويف البطني بواسطة مساريق المبيض (mesovarium) أو مساريق الخصية (mesotestis) وتكون المناسل دائماً مزدوجة في جنين الفقاريات، فإذا وجد منسل واحد فقط في الحيوان اليافع فيرجع ذلك الي اختفاء المنسل الآخر أو الي اندماجهما معاً أثناء نمو الجنين، وللمناسل قنوات لنقل الخلايا التناسلية.

<https://www.youtube.com/watch?v=K-F9fYUJcyg>



<https://www.youtube.com/watch?v=PNshDMpW38Q>



تقسيم شعبية الفقاريات

تنقسم شعبية الفقاريات الي فرعين رئيسيين وهما : اللافكيات التي تنتمي اليها رتبة دائريات الفم وتمتاز بأن فمها مستدير علي هيئة الممص والفكيات وهي التي لها فكان في فمها فك علوي وفك سفلي، وتنقسم الفكيات بدورها الي مجموعتين بينهما فاصل واضح وهما الأسماك ولها زوجان من الزعانف المزدوجة وهما الزعنفتان الصدريتان والزعنفتان الحوضيتان ورباعيات القدم ولها أربعة أطراف خماسية الأصابع، وتحتوي الأسماك علي رتبتين تبعاً لتكوين الهيكل الداخلي وهما رتبة الأسماك الغضروفية ورتبة الأسماك العظمية، أما رباعيات القدم فهي تنقسم الي مجموعتين تحتوي الأولى منها علي رتبة واحدة وهي رتبة البرمائيات أو الحيوانات الضفدعية وتسمى المجموعة الثانية بالرهليات نسبة الي وجود الرهل في أجنحتها، وتحتوي الرهليات علي ثلاث رتب وهي الزواحف والطيور والثدييات. وتصنف شعبية الفقاريات إلى عدد من الطوائف كالاتي :

تقسيم شعبية الفقاريات

* شعبية الفقاريات (**Subphylum Vertebrata**)

فوق طائفة اللافكيات (**Superclass Agnatha**)

طائفة دائريات الفم (**Class Cyclostomata**)

فوق طائفة الفكيات (**Superclass Gnathostomata**)

سلسلة الاسماك (**Series Pisces**)

طائفة الاسماك الغضروفية (**Class Chondrichthyes**)

طائفة الاسماك العظمية (**Class Osteichthyes**)

سلسلة رباعيات القدم (**Series Tetrapoda**)

طائفة البرمائيات (**Class Amphibia**)

الرهليات (**Amniota**)

طائفة الزواحف (**Class Reptilia**)

طائفة الطيور (**Class Aves**)

طائفة الثدييات (**Class Mammalia**)

وسنتكلم فيما يلي عن طائفة دائريات الفم وهي أبسط طائفة في الفقاريات

١- طائفة دائرية الفم Class Cyclostomata

دائريات الفم هي طائفة من الفقاريات لا يحتوي فمها علي فك أعلى وفك أسفل كالفقاريات الأخرى، ولكن لها في مقدمة الجسم قمع فمي يشبه الممص في شكله ويحتوي علي الفم عند قاعدته من الداخل، ولذلك سميت هذه المجموعة من الفقاريات بدائريات الفم، ومن أشهرها اللامبري

(البتروميرون) ومنه نوع اللامبري البحري (*Petromyzon marinas*) الذي يبلغ طوله مترًا، وكذلك لامبري المياه العذبة العادي (*P. fluviatilis*) الذي قد يصل إلي ٩٠ سنتيمترًا، ولامبري المياه العذبة الصغير (*P. planeri*) ولا يزيد طوله عن ٤٥ سنتيمترًا، وهذه الأنواع الثلاثة شديدة التشابه في شكلها الخارجي وفي تركيبها العام ولا يوجد بينها سوى اختلافات ضئيلة للغاية.

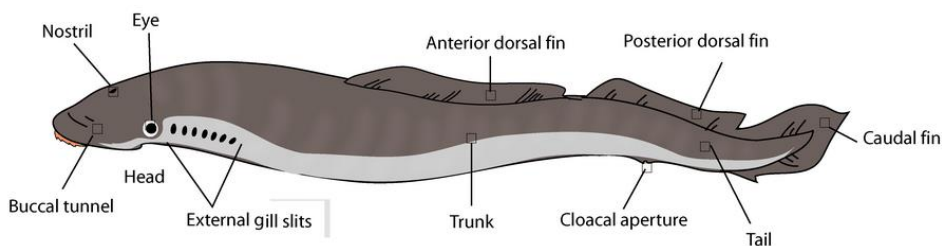
الصفات العام لطائفة دائريات الفم:

- ١- الفم دائري وعديم الفكوك وأسنانها قرنية، وتوجد داخل القمع الفمي وعلى سطح اللسان
 - ٢- الجسم أملس أي غير مغطى بقشور أي لا يوجد هيكل خارجي
 - ٣- الهيكل الداخلي بسيط وعضروفي
 - ٤- الزعانف فردية تدعم بأشعة عضروفية
 - ٥- الجهاز التنفسي يتكون من ٦- ١٤ من الأكياس الخيشومية
 - ٦- القلب يتكون من ثلاث حجرات
 - ٧- يوجد عضو شم بفتحة أنف خارجية واحدة
 - ٨- لها مثل واحد سوليس له قنوات تناسلية
- وفيما يلي مثال على طائفة دائريات الفم الجلكي أو اللامبري

اللامبري *Petromyzon*

الشكل الخارجي

جسم اللامبرى مستطيل يشبه فى شكله عموماً ثعبان السمك (شكل ١١) ويتراوح طول الجلكى البالغ ما بين ١٣ إلى ١٠٠ سم، والرأس والجذع اسطوانيتان تقريباً أما الذيل فهو مضغوط من جانب الي آخر، ويوجد عند مقدمة الجسم وعلي سطحه البطني تجويف يعرف بالقمع الفمي (**buccal funnel**) وتحمل حافته عددًا من الحلمات (**papillae**) كما يوجد بداخله كثير من الأسنان القرنية (**horny teeth**) وهي صفراء اللون، ويبرز اللسان من قاع القمع الفمي، وهو يحمل أيضاً أسناناً قرنية ويسمى باللسان المبرد (**rasping tongue**)، فاللامبري يعيش علي الأسماك كطفيلي خارجي (**ectoparasite**) حيث يلتصق بأجسامها بواسطة القمع الفمي الذي يشبه الممص، ثم يبرد لحمها بواسطة لسانه المسطح مبتلعاً قطع اللحم المتناثرة في فمه، والفم ضيق ويوجد فوق اللسان مباشرة ويؤدي الي القناة الهضمية. ويوجد علي السطح الأعلى للرأس فتحة واحدة متوسطة هي فتحة الأنف (**nostril**) ويوجد خلفها مباشرة منطقة شفافة تدل علي مكان الجسم الصنوبري (**pineal organ**) وتوجد العينان (**eyes**) علي جانبي الرأس وليس لها جفون بل يغطي كلا منها منطقة شفافة من الجلد، وتوجد خلف العينين وعلي جانبي الرأس سبعة أزواج من فتحات صغيرة هي الفتحات الخيشومية، وتقع الاست داخل تجويف صغير علي السطح البطني للجسم عند نهاية الجذع، ويلبها مباشرة حلمة صغيرة تحمل عند نهايتها الفتحة البولية التناسلية (**urinogenital aperture**). ولا توجد في اللامبري زعانف مزدوجة، بل هناك زعانف مفردة فقط، وهي الزعنفة الظهرية الأمامية والزعنفة الظهرية الخلفية والزعنفة الذيلية، ويفصل الزعنفتين الظهريتين مسافة قصيرة، ولكن تتصل الزعنفة الظهرية الخلفية بالزعنفة الذيلية.



شكل (١١) - الشكل العام للامبرى

العضلات

تتنقسم عضلات الجسم الي قطع عضلية علي شكل حرف **w** وتنقسم القطع العضلية في منطقة الخياشيم الي أجزاء ظهرية تقع فوق الخياشيم وأخرى بطنية تقع تحتها، أما في منطقتي الجذع والذيل فتكون القطع العضلية كاملة أي غير مقسمة، والقمع الفمي مزود بكتلة كبيرة من العضلات الشعاعية (**radiating muscles**) كما تُحرك اللسان عضلات قوية.

الهيكل

الهيكل المركزي للجذع بسيط للغاية ويتركب من الحبل الظهرى وتلتصق علي جانبي الحبل الظهرى قطع غضروفية صغيرة الحجم وعمودية في وضعها وهي مرتبة ترتيباً قطعياً، فيوجد منها زوجان مقابل كل قطعة عضلية، وتحيط القطع الغضروفية بالحبل الشوكي من الجانبين لوقايته كما أنها تمثل الفقرات الموجودة في الفقاريات العليا. وتحتوي الزعانف المفردة علي قطع غضروفية من الأشعة الزعنفية. وتوجد في الرأس جمجمة غضروفية بسيطة تحيط بالمشخ، ويتصل بها من الأمام محفظة شمعية متوسطة (**median olfactory capsule**) كما يتصل بها من الخلف محفظتان سمعيتان (**auditory capsule**) تحيطان بعضوي السمع. ويوجد في المنطقة الخيشومية جهاز غضروفي معقد يعرف بالسلة الخيشومية (**banchial basket**) وهي تحمي هذه المنطقة. وهناك غضروف لساني متوسط (**lingual cartilage**) وظيفته تقوية اللسان.



<https://www.youtube.com/watch?v=UhwDHZqPepU&list=RDCMUC6qpCBNVtSOUOcmZrWFBqQ&index=30>



الجهاز الهضمي

يؤدي الفم الي تجويف يعرف بالتجويف الفمي (**buccal cavity**) ويتصل هذا التجويف من الخلف بأنبوبتين، تقع إحداهما فوق الأخرى والأنبوبة الظهرية منها هي المريء

(esophagus) والبطنية هي الأنبوبة التنفسية (respiratory tube) (شكل ١٣) ويوجد عند مدخلها ثنية تعرف بالبرقع وينحني المريء فوق القلب ليفتح في الأمعاء بواسطة فتحة تحرسها صمامات، وتمتد الأمعاء مستقيمة دون التواءات الي الاست، والجزء الأول من الأمعاء منتفخ قليلاً ليكون المعدة، بينما ينتفخ أيضاً جزؤها الأخير ليكون المستقيم (rectum) ويوجد بداخل الأمعاء ثنية حلزونية تعرف بالصمام الحلزوني (spiral valve) (شكل ١٤) والكبد كبير الحجم ومكون من فص واحد، ولا توجد له حوصلة مرارية ولا قناة مرارية بينما توجد الحوصلة المرارية والقناة المرارية في يرقة اللامبرى ولكنهما تختفيان في الحيوان البالغ، ويوجد علي سطح الكبد قليل من الحبيبات (follicles) وهي قد تمثل البنكرياس الموجود في الفقاريات العليا، ولا يوجد طحال لحيوان اللامبرى، وهناك غدد مزدوجة ومدفونة في عضلات الرأس وتفتح في الفم وتلك هي الغدد اللعابية (salivaryglands).



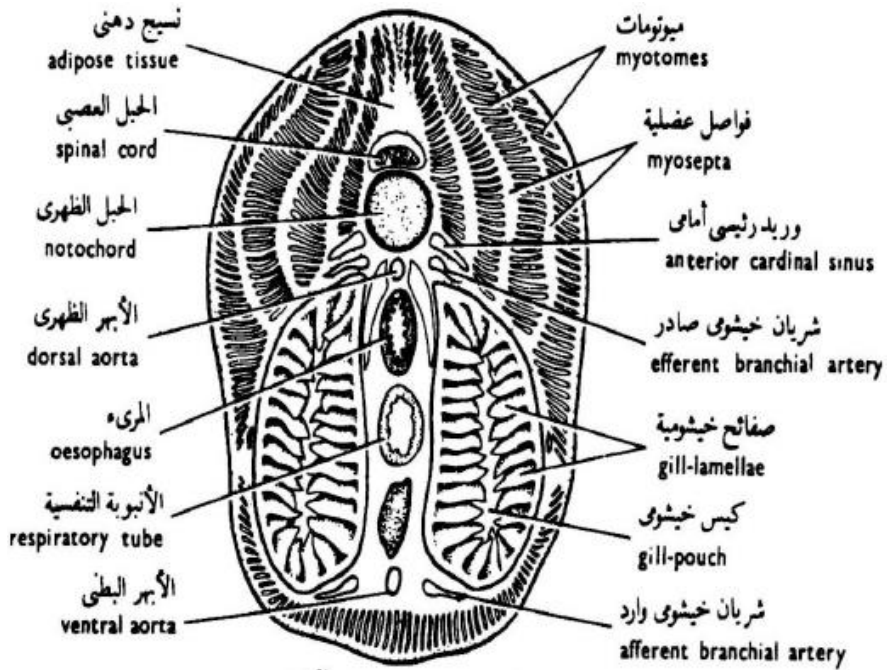
<https://www.youtube.com/watch?v=uOuEAePJ64c&list=RDCMUC6qpCBNVtSOUDOcmZrWFBgQ&index=15>

عملية التغذية

يتغذى اللامبرى كطفيل خارجى على سطح الجسم للأسماك التي يلصق نفسه بها باستخدام لسانه الناهش (شكل ١٢).



(١٢)- سمكة الجلكى تلصق نفسها بالسمكة العائل لها



شكل (١٣) - قطاع عرضي في جسم اللامبرى (منطقة البلعوم)

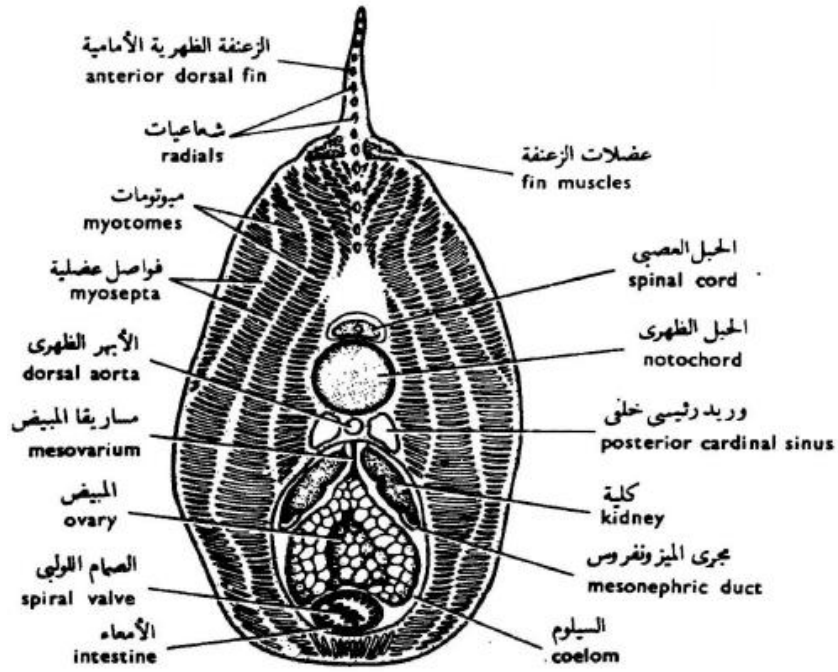
الجهاز التنفسي

سبق أن ذكرنا أن هناك أنبوبة تنفسية تقع تحت المريء، وتفتح هذه الأنبوبة عند نهايتها الأمامية في التجويف الفمي، ولكنها مغلقة من الخلف حيث تنتهي أمام القلب بمسافة قصيرة (شكل ١٢)، ويوجد علي جانبي الأنبوبة التنفسية سبعة أزواج من الأكياس الخيشومية (**gill pouches**) وهي حجرات صغيرة مزدوجة التحدب تفتح من الداخل في الأنبوبة التنفسية، ومن الخارج بالفتحات الخيشومية، وهي تحمل علي سطحها الداخلي عددًا كبيرًا من الصفائح الخيشومية (**gill -lamellae**) ويفصل الأكياس الخيشومية بعضها عن بعض حواجز عريضة تسمى الحواجز بين الخيشومية (**interbranchial septa**) .



<https://www.youtube.com/watch?v=0hfKet7onCo&list=RDCMUC6qpC>

[BNVtSOUDOCmZrWFBgQ&index=8](https://www.youtube.com/watch?v=0hfKet7onCo&list=RDCMUC6qpC&index=8)



شكل (١٤) - قطاع عرضي في جسم اللامبري (منطقة الجذع) لظهار الاعضاء الداخلية

عملية التنفس

يمر تيار الماء الحامل بالأكسجين من الفم الي الأنبوبة التنفسية الي الأكياس الخيشومية الي الخارج خلال الفتحات الخيشومية الخارجية، ولكن إذا كان الحيوان ملتصقًا بالصخور أو قائمًا بتناول الطعام حيث يكون القمع الفمي في كلتا الحالتين مغلقًا فإن تيار الماء لا يستطيع المرور خلال الفم، ويتنفس الحيوان عندئذ بدخول الماء الي الأكياس الخيشومية عن طريق الفتحات الخيشومية الخارجية وخروجه أيضًا من تلك الفتحات، ويتم ذلك بواسطة تحركات المنطقة الخيشومية في انقباضات وانبساطات متتالية.

الجهاز الدوري الشرياني

يوجد القلب خلف الأنبوبة التنفسية مباشرة وهو محاط بالتامور (pericardium) ويتكون من جيب وريدي صغير (sinus venous) يفتح في أذين (auricle) رقيق

الجدار يفتح بدوره في بطين (ventricle) ذي جدار غليظ، ويقع الأذين علي الجانب الأيسر للبطين، ويخرج من البطين أبهر بطني يمتد الي الأمام تحت الأنبوبة التنفسية وينتفخ الأبهر البطني عند طرفه المتصل بالبطين انفاخاً قليلاً ليكون بصلة شريانية (bulbus arteriosus)، ويعطي الأبهر البطني سبعة أزواجٍ من الأوعية الخيشومية الواردة التي تصل الي الخياشيم وتتفرع بداخلها حاملة اليها الدم الوريدي، ثم يتجمع الدم بعد تنقيته أثناء عملية التنفس في سبعة أزواج من الأوعية الخيشومية الصادرة، تصب في الأبهر الظهري الممتد تحت الحبل الظهري، ويوزع الأبهر الظهري الدم علي مختلف أجزاء الجسم حتى يصل إلى الشريان الذيلي.

الجهاز الدوري الوريدي

يعود الدم إلى القلب من الأجزاء الأمامية للجسم في وريدين رئيسيين أساسيين (anterior cardinal veins) ووريد ودجي أسفل (inferior jugular vein) يحمل الدم من الأجزاء السفلى للرأس (شكل ١٥) كما يعود الدم من الأجزاء الخلفية في وريدين رئيسيين خلفيين (posterior cardinal veins) وتصب هذه الأوردة الخمسة في وعاء واحد هو قناة كوفيه اليمنى (right ductus curvieri) -توجد في الأطوار اليرقية المبكرة قناتان هما قناة كوفية اليمنى واليسرى ولكن في الحيوان اليافع تبقى اليمنى وتختفى اليسرى_ وليس هناك جهاز كلوي بابي، بل يتصل فرعا الوريد الذيلي (caudal vein) بالوريدين الرئيسيين الخلفيين مباشرة. ويحمل الدم من الأمعاء الي الكبد وريد كبدي بابي، ثم يخرج الدم من الكبد في وريد كبدي يصب في الجيب الوريدي للقلب، وكرات الدم الحمراء علي هيئة أقراص مستديرة لكل منها نواة.

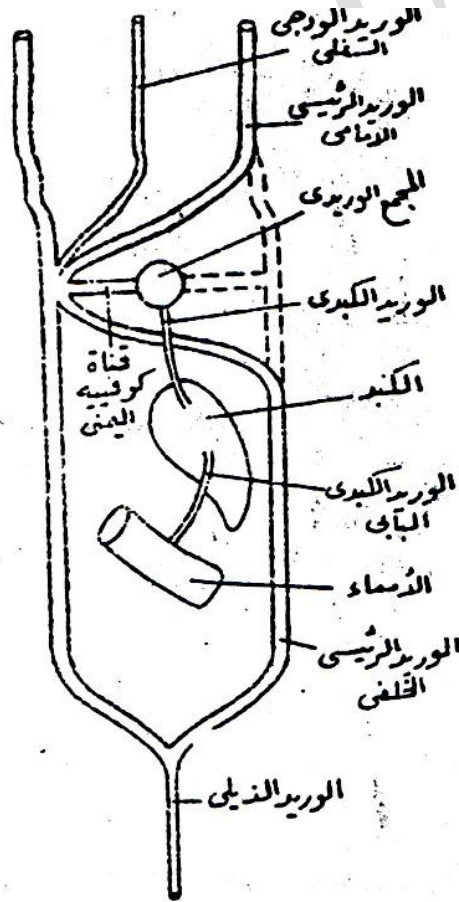
<https://www.youtube.com/watch?v=RSnGipnWJyk&list=RDCMUC6qpC>

[BNVtSOUDCmZrWFBqQ&index=42](https://www.youtube.com/watch?v=BNVtSOUDCmZrWFBqQ&index=42)



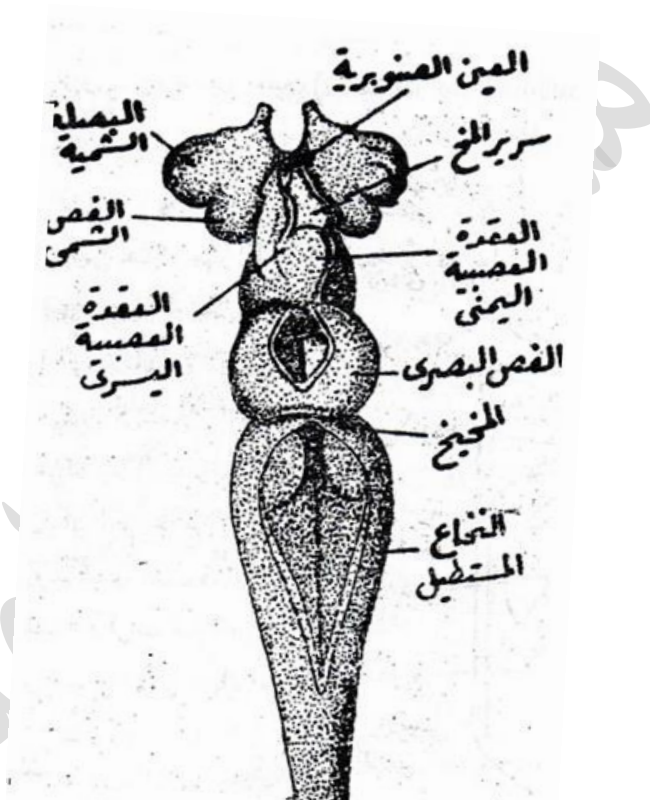
الجهاز العصبي

يتركب المخ من ثلاثة أجزاء هي المخ الأمامي والمتوسط والخلفي (شكل ١٦)
وفي المخ الأمامي جزء مثلث الشكل هو سرير المخ (**diencephalons**) وهو يحمل
علي سطحه الظهرى عقدتان عصبيتان (**ganglia babenulae**) اليمنى منهما كبيرة
الحجم وتتصل بها العين الصنوبرية (**pineal eye**) واليسرى صغيرة وتتصل بها العين
جارة الصنوبرية (**parapineal eye**) والعين الأخيرة أصغر حجماً من العين
الصنوبرية وتقع تحتها، وهاتان العينان دائريتان وتتركب كل منهما من حوصلة صغيرة



شكل (١٥) - رسم تخطيطي للجهاز الوريدي في اللامبري

جدارها الأعلى علي هيئة عدسة (lens) وجدارها الأسفل يكون شبكية (retina) تحتوي علي صبغ ملون وتتصل كل منهما بالعقدة العصبية المقابلة لها بواسطة خيوط عصبية تمثل العصب البصري (optic nerve) ولا تستطيع هاتان العينان تكوين صورة محددة للمرئيات، وربما كانتا قادرتين علي تمييز الاختلافات في كمية الضوء، ويغطيها من السطح الأعلى للجسم جلد رقيق وشفاف نسبياً، ويوجد على السطح البطني لسرير المخ جسم نخامي (pituitary body) ويتصل بسرير المخ من الأمام



شكل (١٦) - مخ اللامبري منظورا من السطح الظهري

كتلتان من النسيج العصبي تتركب كل منهما من بصلة شموية (olfactory bulb) كبيرة يتلوها فص شمسي (olfactory lobe) أصغر منها حجما. ويوجد بالمخ المتوسط فسان بصريان (optic lobes) غير مكتملي التحديد، كما يوجد بسقف هذا المخ فتحة متوسطة بيضية الشكل.

ويحتوي المخ الخلفي علي مخيخ (**cerebellum**) صغير الحجم ونخاع مستطيل (**medulla oblongata**) مثلث الشكل. والحبل الشوكي مفلطح من أعلى الي أسفل (شكل ١٦) وتخرج منه أعصاب ظهرية وأخرى بطنية، وهي لا تتحد مع بعضها لتكون أعصابًا شوكية مختلطة، ويوجد باللامبري جهاز سمبتي بسيط (**sympathetic nervous system**).

أعضاء الحس

تؤدي فتحة الأنف الخارجية بواسطة قناة صغيرة الي حوصلة مستديرة هي الكيس الشمي (**olfactory sac**) وهو يقع أمام المخ مباشرة. ويوجد عضوان سمعيان (**auditory organs**) ويحتوي كل منهما علي قناتين نصف دائريتين فقط (**semicircular canals**) وهما تقابلان القناة نصف الدائرية الأمامية والخلفية في الفقاريات العليا، أما القناة الأفقية فلا توجد في اللامبري، والعينان الجانبيتان تشبهان في تركيبهما العام عيون الفقاريات عمومًا.

الجهاز البولي التناسلي

توجد للامبري كليتان مستطيلتان تقعان عند الجدار الأعلى للجسم، وتتصل كل منهما بهذا الجدار بإحدى حافتيها، بينما لا تتصل الحافة الأخرى بشيء بل تبقى معلقة في تجويف الجسم (شكل ١٣) ويمتد الحالب علي هذه الحافة المعلقة ويفتح حالبان من الجهة الخلفية في جيب بولي تناسلي (**urinogenital sinus**) مشترك، ويقع هذا الجيب خلف المستقيم ويفتح الي الخارج بواسطة الحلمة البولية التناسلية (**urinogenital papilla**).


والأجناس منفصلة في اللامبري، ولكل من الذكر والأنثى منسل واحد فقط (شكل ١٣) وهو كبير الحجم في الحيوان اليافع ويشغل الجزء الأكبر من تجويف الجسم، ولا توجد قنوات تناسلية بل تخترق البويضات أو الحيوانات المنوية عند نضوجها جدار المنسل وتسقط في تجويف الجسم، ثم تدخل الي الجيب البولي التناسلي خلال ثقبين يوجدان في جداره ويعرفان بالثقبين التناسليين (**genital pores**) ومن هناك تخرج البويضات أو الحيوانات المنوية خلال الفتحة البولية التناسلية الي الماء المحيط بالحيوان حيث يتم التلقيح خارجيًا.

تقسيم طائفة دائريات الفم

تنقسم طائفة دائريات الفم الي رتبتين وهما :

١- رتبة اللامبريات أو البترومیزونات (petromyzontida)

من مميزات هذه الرتبة أن الزعنفة الظهرية كبيرة الحجم، ولها سلة خيشومية كاملة التكوين، والحوصلة النخامية مغلقة من الخلف، والأكياس الخيشومية تفتح من الداخل في أنبوبة تنفسية تقع تحت المريء كما يفتح كل منهما الي الخارج بفتحة مستقلة، ويوجد بالأمعاء صمام حلزوني بسيط ويحتوي عضو السمع علي قناتين نصف دائرتين، وتحتوي هذه الرتبة علي اللامبريات المختلفة من أجناس البترومیزون (Petromyzon) والمورداسيا (Mordacia) والجيوتريا (geotria) والأكتيومیزون (Ichthyomyzon) (شكل ١٧).



شكل (١٧) - أنواع اللامبريات المختلفة

٢- رتبة الميكزينات (myxinoidea)

ومن مميزات هذه الفصيلة أن الزعنفة الظهرية صغيرة الحجم جدًا أو غير موجودة علي الإطلاق، والسلة الخيشومية لا يوجد منها سوى أثر ضئيل، والحوصلة النخامية تفتح من الخلف في الفم، وليس لها مريء واضح بل تفتح الأكياس الخيشومية من الداخل في البلعوم ولا يوجد بالأمعاء صمام حلزوني، ويحتوي عضو السمع علي قناة نصف دائرية واحدة، ويوجد لكل منها أربعة أزواج من اللوامس القصيرة علي جانبي الفم وتحتوي هذه الفصيلة علي جنس الميكزين (myxine) (شكل ١٨) والبدلوستوما (bedlustoma).



شكل (١٨) - حيوان الميكزين

٢- طائفة الأسماك الغضروفية Class Chondrichthyes

الأسماك عمومًا - الغضروفية منها أو العظمية - هي فقاريات تحورت أجسامها بشكل يساعدها علي الحياة في الماء، ولا يقتصر هذا التحور علي الشكل الخارجي للجسم فحسب بل يمتد أيضًا الي التركيب الداخلي، وهي تتنفس الأكسجين الذائب في الماء بواسطة أعضاء خاصة تناسب هذه العملية وهي الخياشيم - في بعض الأسماك - رئات بسيطة التركيب تستطيع بواسطتها أن تتنفس الهواء الجوي كما تفعل الحيوانات الأرضية ويكون لهذه الرئات

فائدة كبيرة عندما تجف مياه الأنهار أو المستنقعات التي تعيش فيها هذه الأسماك أو تصبح غير صالحة للتنفس.

الأسماك الغضروفية هي طائفة من الأسماك التي لا تملك عظاماً حقيقية، بل تملك بدلاً من ذلك هياكل مكوّنة من الغضاريف، وتتألف هذه الطائفة من القروش وأسماك السفن والشفنين، ظهرت الأسماك الغضروفية على الأرض لأول مرة قبل ٤٥٠ مليون عام تقريباً، وهي تتضمّن حالياً أسماكاً متنوّعة تتراوح من اللوامح المخيفة إلى آكلات رخويات غير مؤذية. ويُصطاد حالياً عدد من أنواع الأسماك الغضروفية - مثل القروش والشفنين - للرياضة أو الأغراض التجارية. بسبب أن أجسام الغضروفيات تتألف من اللحم والغضاريف بالكامل، فإنه لا يُمكن حفظ أجساد كاملة لها إلا تحت ظروف خاصة. وهذا يتسبب بندرة وصعوبة في الحصول عليها.

وقد سبق أن عرفنا أنه لا يوجد للسهم أو دائريات الفم سوى زعانف مفردة، ولكن يوجد للأسماك نوعان من الزعانف وهما الزعانف المفردة التي تمتد علي منتصف السطح الظهري أو منتصف السطح البطني للجسم، والزعانف المزدوجة التي تمتد علي جانبي الجسم، ويوجد منها عادة زوجان هما الزعنفتان الصدريتان والحوضيتان، ويظن العلماء استناداً الي طريقة تكوين الزعانف المزدوجة أثناء نمو الجنين والتي دراستها في حفريات الأسماك القديمة أنها قد نشأت من ثنيتين جانبيتين مستمرتين اختفت فيهما الأجزاء المتوسطة وبقيت الأجزاء الأمامية مكونة الزعنفتين الصدريتين وكذلك الأجزاء الخلفية مكونة الزعنفتين الحوضيتين.

الصفات العامة المميزة للأسماك الغضروفية:

- ١- لها هيكل غضروفي تترسب به أملاح مثل الكالسيوم في بعض اجزائه لتكسبه صلابة شديدة كما أن لها عمود فقري جيد التكوين متكون من فقرات منفصلة
- ٢- الجسم مغطى بهيكل خارجي متمثل في القشور الدرعية والتي تنشأ من الأدمة
- ٣- لها زعانف مفردة مثل الظهرية والذيلية والبطنية، وزوجية مثل الصدرية والحوضية
- ٤- الفم هلالى الشكل ويفتح للجهة البطنية ومزود باسنان قوية وله فك علوي وآخر سفلي

٥- الأمعاء بها صمام حلزوني

٦- الفتحات الخيشومية من ٥-٧ أزواج وتفتح للخارج مباشرة بدون غطاء للخياشيم

٧- توجد مساقات للذكور تستخدم لنقل الحيوانات المنوية أثناء التسافد والاختصاص كما أن لها كيس بيض تنمو داخله الأجنة

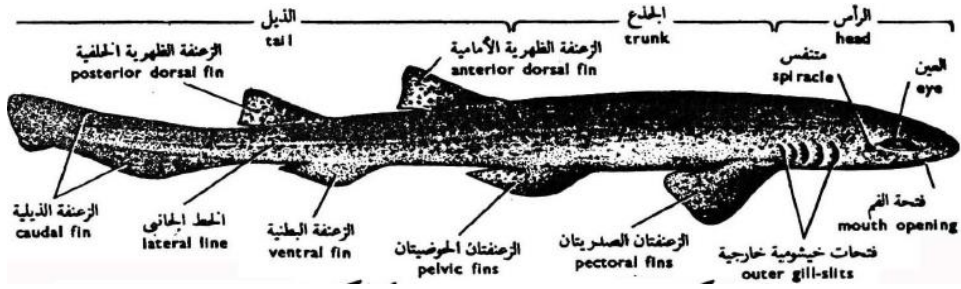
٨- القلب يتكون من أربع حجرات هما مجمع وريدي وأذين وبطين ومخروط شرياني

كلب البحر *Scylliorhinus canicula*

الشكل الخارجي

كلب السمك أو ما يعرف بكلب البحر اكتسب الاسم من حقيقة أنه يصطاد في مجموعات كما أنه يعتمد على حاسة الشم ويعيش عادة قرب القاع ويتغذى على الكائنات الحيوانية سواء حية أو ميتة. كلب البحر له جسم مغزلي الشكل مستطيل يضيق تدريجياً من الأمام الي الخلف، ويبلغ طول اليافع منه حوالي قدمين، والسطح الظهري للجسم وكذلك الجانبان لونهما رمادي وبهما بقع صغيرة مستديرة لونها بني قاتم، أما السطح البطني فلونه أبيض، والجلد من النوع الخشن لاحتوائه على قشور تسمى القشور الدرعية وهي تشبه الأسنان وتتركب من صفيحة قاعدية مندغمة في الجلد وشوكة تبرز من الجلد متجهة للخلف والصفيحة القاعدية تتركب من مادة العاج أما السن أو الشوكة فتتركب من العاج وتغطيها من الخارج طبقة المينا وتلك المواد من أقوى المواد التي ينتجها الكائن الحي والشوكة الدرعية تحتوي على اللب الذي يوجد به أوعية دموية وهذا النوع من القشور غير مستديم حيث يمكن أن يستبدل من حين لآخر. وينقسم الجسم الي ثلاثة مناطق وهي الرأس والجذع والذيل (شكل ١٩).

فالرأس عريض ومفطح ومضغوط من أعلي الي أسفل، ويوجد الفم - وهو فتحة متسعة هلالية الشكل - علي سطحه البطني، وهو محاط بالفكين الأعلي والأسفل ويحمل كل منهما عدة صفوف من الأسنان المدببة المتجهة الي الخلف، وهذه الأسنان تعتبر أشواك درعية متحورة، وأمام الفم توجد فتحتا الأنف، وهما فتحتان مستديرتان تتصل كل منهما بالفم بواسطة ميزاب يسمى الميزاب الفمي الأنفي (oral-nasal groove) وتوجد العينان



شكل (١٩) - الشكل العام لكلب البحر

علي جانبي الرأس وخلف كل منهما فتحة صغيرة مستديرة وهي فتحة شبه الخيشوم (spiracle) ويليهما الفتحات الخيشومية وعددها خمس فتحات على الجانبين، وهي علي شكل شقوق عمودية أقرب الي السطح الظهري، ويفتح شبه الخيشوم وكذلك الفتحات الخيشومية من الداخل في البلعوم.

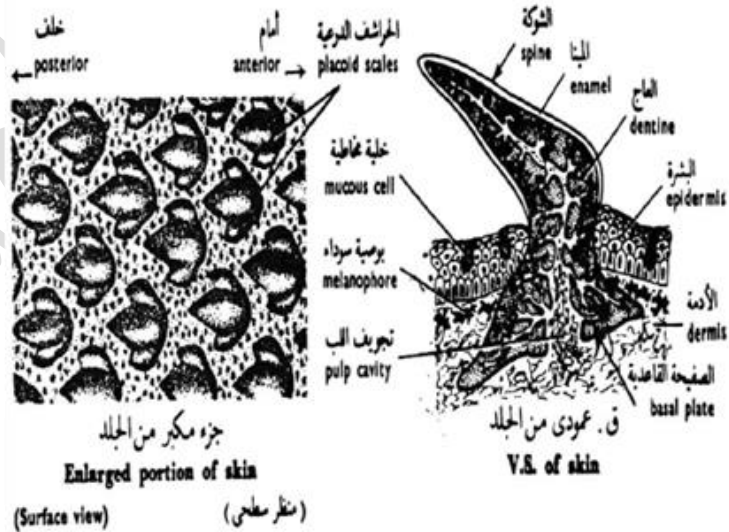
أما الجذع فيبدأ بعد آخر فتحة من الخياشيم وينتهي بانتهاء الأحشاء ويحمل زوج من الزعانف الصدرية وأيضاً زوج من الزعانف البطنية وتعمل الزعانف على اتزان السمكة وتسهيل دورانها والتفافها، وتوجد ثقبوب بالجهة البطنية من السمكة تؤدي إلى التجويف البريتوني للسمكة كما يوجد للأمام منها فتحة المذرق أو المجمع كشق طولي صغير بين الزعنفتان الحوضيتان، وفي الذكر يلاحظ أن الجزء الداخلي من الزعنفة الحوضية به مساكنتان في كل منهما ميزاب للداخل عندما يقتربان من بعضهما تتكون قناة لنقل الحيوانات المنوية من الذكر للأنثى أثناء التزاوج لأن التلقيح داخلي.

والذيل رفيع ومدبب وامتجه لأعلى ويحمل زعنفة ذيلية غير متساوية الانقسام وتعمل كأهم عضو لحركة الحيوان كما أنها تستخدم كدفة لتوجيه الحيوان أثناء السباحة وأيضاً يعمل على رفع الجزء الأمامي من الحيوان أثناء الغوص حيث أن الجزء الأمامي أثقل من الخلفي.

الجهاز الهيكلي

الهيكلي الخارجي

يتركب الهيكلي الخارجي لكلب البحر من الأسنان الموجودة بالفم والقشور السننية التي تغطي الجسم والأشعة القرنية الموجودة عند أطراف الزعانف، وسيأتي ذكرها عند وصف الهيكلي الداخلي للزعانف. أما القشور السننية (**denticles**) فهي تشبه الأسنان في تركيبها العام، وتتكون كل واحدة منها من صفيحة قاعدية (**basal plate**) مثبتة داخل الجلد وشوكة (**spine**) مدببة تبرز من خلال الجلد وتظهر خارج الجسم (شكل ٢٠) والشوكة تتكون من العاج (**dentine**) ومغطة طبقة رقيقة من المينا (**enamel**) أما الصفيحة القاعدية فهي مصنوعة من العاج فقط، وتتجه الأشواك نحو الطرف الخلفي للجسم، وهي تغطي الجسم ملمسًا خشنًا إذا وضع الإنسان يده علي سطح الجلد وحركها من الخلف الي الأمام، ولا يقتصر وجود القشور السننية علي كلب البحر وحده بل توجد هذه القشور في الأسماك الغضروفية الأخرى وهي من مميزات هذه الأسماك.



(شكل ٢٠) – قطاع طولي وقطاع سطحي في جلد كلب البحر لإظهار القشور السننية

الهيكل الداخلي

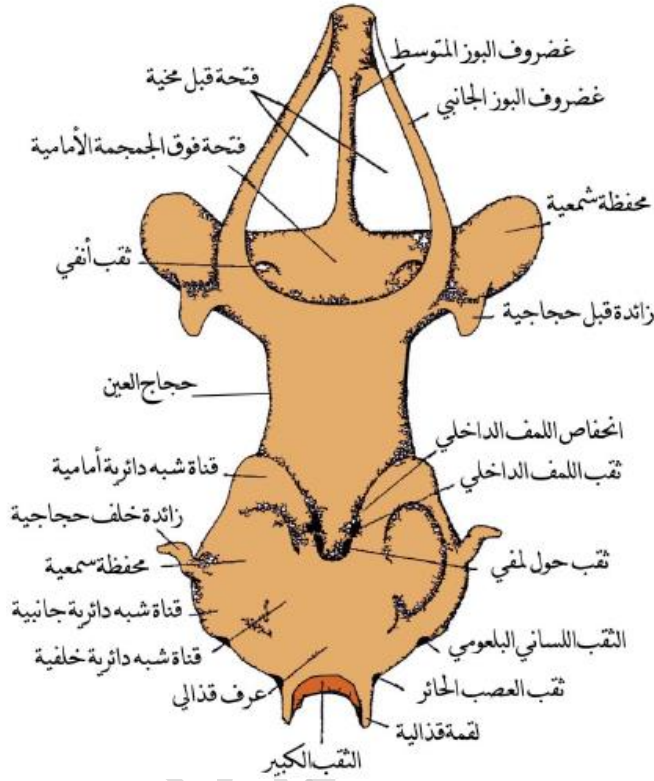
يتكون الهيكل الداخلي في كلب البحر - كما في الأسماك الغضروفية الأخرى - من مادة صلبة نصف شفافة تعرف بالغضروف، وهي أقل صلابة من العظام التي يتكون منها الهيكل الداخلي في الفقاريات الأكثر رقيًا من الأسماك الغضروفية، وقد تترسب داخل الغضروف أملاح جيرية تجعله شديدة الصلابة، ولكنه مع ذلك يختلف في تركيبه الداخلي اختلافًا واضحًا عن العظام، وأجزاء الهيكل الداخلي في كلب البحر هي الجمجمة والعمود الفقري والحزام الصدري وهيكل الزعنفة الصدرية والحزام الحوضي وهيكل الزعنفة الحوضية وهيكل الزعانف المفردة.

https://www.youtube.com/watch?v=r_gw-iUO4qY



١- الجمجمة

تتركب الجمجمة من صندوق مستطيل من الغضروف يحيط بالمدخ، وهي كاملة عند سطحها البطني، ولكن يحتوي سطحها الظهرى في جزئه الأمامى على فتحة كبيرة تسمى اليافوخ الأمامى (**anterior fontanelle**) ويغطي هذه الفتحة غشاء ليفى صلب ويلتحم بالجمجمة من الأمام محفظتان شميتان (**olfactory capsules**) يحيطان بعضوي الشم لوقايتهما، كما يلتحم بها من الخلف محفظتان سمعيتان (**auditory capsules**) يحيطان بعضوي السمع، ويوجد على كل جانب من جانبي الجمجمة بين المحفظة الشمية والمحفظة السمعية حفرة عميقة تسمى حجاج العين (**orbit**) وبها تستقر العين (شكل ٢١) ويحتوي الجدار الخلفى للجمجمة على فتحة متوسطة الحجم تعرف بالثقب الكبير (**foramen magnum**) ويتم اتصال الحبل الشوكى بالمدخ خلال هذا الثقب، ويوجد على كل جانب من جانبي الثقب الكبير بروز غضروفي مستدير يسمى اللقمة المؤخرية (**occipital condyle**) ويتصل بها العمود الفقري اتصالاً مفصلياً.

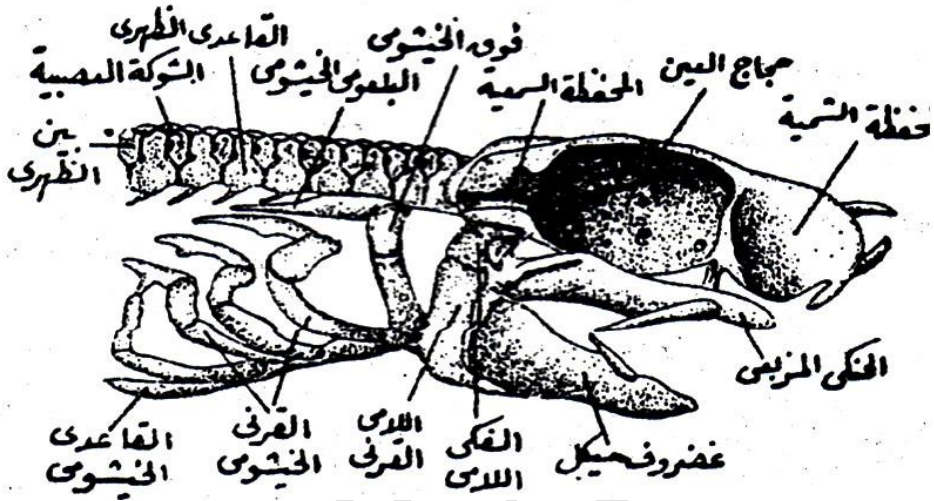


شكل (٢١) - الجمجمة الغضروفية

٢- الأقواس الحشوية

يتبع الجمجمة سبعة أقواس تحيط بالبلعوم وتعمل علي تقويته وتسمى بالأقواس الحشوية (visceral arches)، ويسمى أول هذه الأقواس القوس الفكي (mandibular arch) وثانيها القوس اللامي (hyoid arch) وتعرف الخمسة الباقية بالأقواس الخيشومية (branchial arches) والقوس الفكي هو الذي يكون الفكين الأعلى والأسفل (شكل ٢٢) ويتركب الفك الأعلى من غضروفين يسمى كل منهما الحنكي المربعي (palatoquadrate) وهما ملتحمان معاً عند الطرف الأمامي، ولكنهما متباعدان عن بعضهما عند طرفهما الخلفي، حيث يتصلان بالفك الأسفل، ويتركب الفك الأسفل أيضاً من

غضروفين مماثلين يعرف كل منهما بغضروف ميكل (meckel,s cartilage) وهما أيضاً ملتحمان مع بعضهما عند طرفيهما الأماميان، ويحمل كل منهما الحنكي المربعي وغضروف ميكل الأسنان في صفوف متتالية.



شكل (٢٢) - منظر جانبي للجمجمة والجزء الأمامي من العمود الفقريه لكلب البحر

ويتركب القوس اللامي علي كل جانب من جانبي الجسم من غضروفين أحدهما علوي ويعرف بالفكي اللامي (hyomandibular) والآخر سفلي ويعرف باللامبي القرني (ceratohyal)، ويتصل اللامي القرني الأيمن والأيسر بقطعة خامسة متوسطة تسمى اللامي القاعدي (basihyal) وتوجد عند قاعدة البلعوم والفكي اللامي ذو أهمية خاصة لأنه يصل الفكين الأعلى والأسفل بالجمجمة فهو مثبت عند طرفه العلوي في سطح خاص يوجد علي السطح الخارجي للمخافة السمعية، بينما يرتبط طرفه السفلي بمؤخرة الفكين بواسطة أربطة قوية، ولذلك فهو في الواقع يحمل هذين الفكين اللذين لا يتصلان بالجمجمة اتصالاً مباشراً.

ويتركب كل قوس خيشومي علي كل جانب من جانبي الجسم من أربعة غضاريف تسمى من أعلى الي أسفل البلعوم الخيشومي (pharyngobranchial) وفوق الخيشومي

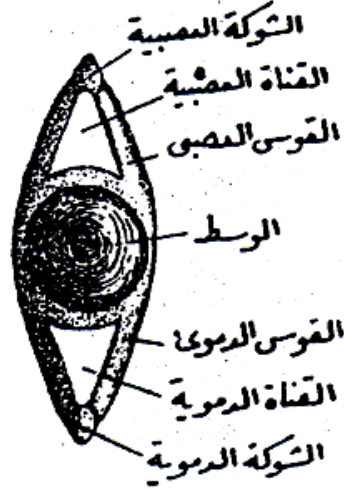
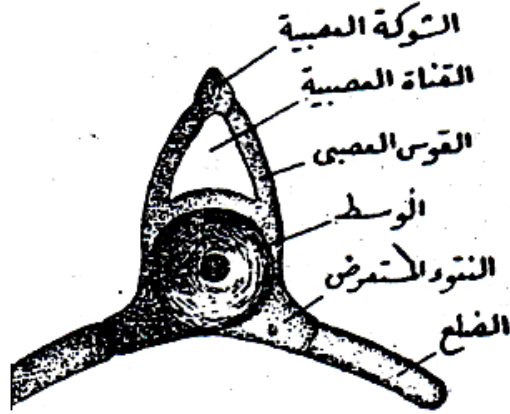
(**epidranhial**) والقرني الخيشومي (**ceratobranchial**) وتحت الخيشومي (**hypobranchial**) وهي تحيط بالبلعوم من كل جانب، فيقع البلعومي الخيشومي في سقف البلعوم، وفوق الخيشومي والقرني الخيشومي في جداره الجانبي، وتحت الخيشومي في جداره الأسفل (شكل ٢٢) ويحمل كل من فوق الخيشومي والقرني الخيشومي - في جميع الأقواس الخيشومية ما عدا القوس الخامس - عددًا من الأشعة الخيشومية (**branchial rays**) التي تستخدم لتقوية الخياشيم الخاصة بهذه الأقواس، وترتبط الأطراف البطنية أو السفلى للأقواس الخيشومية بغضروف مربع متوسط هو القاعدي الخيشومي (**basibranchial**) ويوجد في الجدار البطني للبلعوم.

٣- العمود الفقري

ينقسم العمود الفقري الي منطقتين واضحتين وهما منطقة الذراع ومنطقة الذيل. ففي منطقة الذراع تتركب الفقرة من جزء مركزي يسمى الوسط (**Centrum**) يعلوه قوس دائري يحيط بالنخاع الشوكي يسمى القوس العصبي (**neural arch**) ويخرج منه علي الجانبين نتوءان عريضان هما النتوءان المستعرضان (**transverse processes**) (شكل ٢٣).

وفي منطقة الذيل تتركب الفقرة من نفس هذه الأجزاء ما عدا النتوءين المستعرضين فيحل محلها قوس آخر يمتد علي الناحية البطنية للوسط ويعرف بالقوس الدموي (**haemal arch**) وهو يحيط بكل من الشريان الذيلي والوريد الذيلي (شكل ٢٣) والوسط في جميع الفقرات مقعر عند سطحه الأمامي والخلفي ولذا تسمى هذه الفقرات ثنائية التقعير (**amphicoelous**) ويمتد الحبل الظهري خلال الوسط لمجموعة الفقرات الجذعية والذيلية حيث يكون شديد التخصر في منتصف الوسط بينما ينتفخ في المسافات الواقعة بين كل فقرتين متتاليتين. ويتكون القوس العصبي علي كل جانب من جانبي الجسم من غضروف كبير يلتحم بالوسط ويسمى القاعدي الظهري (**basidorsal**) وغضروف آخر أصغر حجمًا هو بين الظهري (**interdorsal**) (شكل ٢٣) ويوجد بين هذين الغضروفين

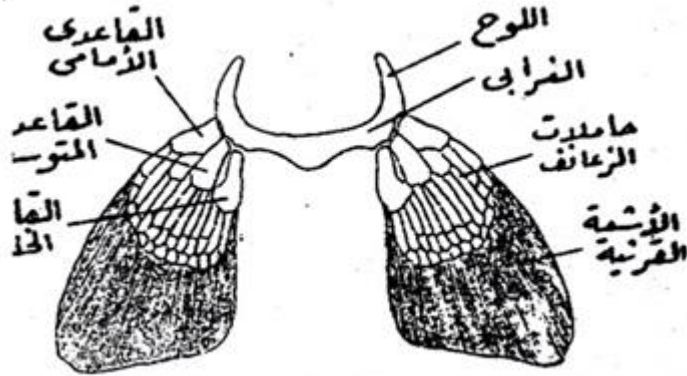
غضروف ثالث هو الشوكة العصبية (neural spine) من الناحية الظهرية، أما النتوء المستعرض فهو قصير ويتصل به من الخارج ضلع قصير.



شكل (٢٣) - منظر أمامى للفقرة الجذعية فى كلب البحر (الشكل الأعلى) والفقرة الذيلية (الشكل على الأسفل)

٤- الحزام الصدري والزعنفة الصدرية

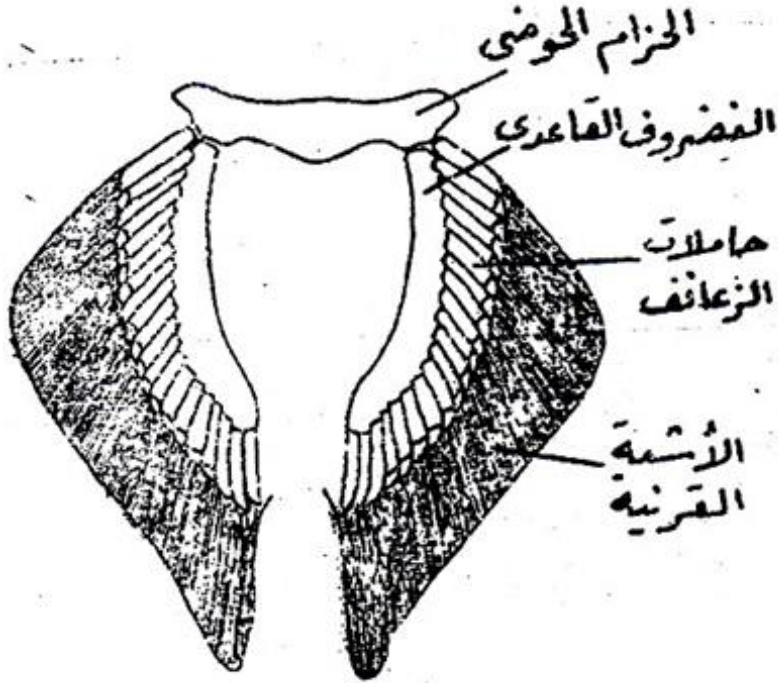
يقع الحزام الصدري خلف آخر قوس خيشومي مباشرة، وهو يتركب من نصفين يحتوي كل منهما علي غضروف ظهري يسمى اللوح (**scapula**) وآخر بطني يسمى الغرابي (**coracoids**) ويلتحم الغرابيان الأيمن والأيسر مع بعضهما تمام الالتحام عند الخط المنصف للجسم (شكل ٢٤) وتوجد عند التقاء اللوح بالغرابي ثلاثة أسطح ملساء يتصل بها هيكل الزعنفة الصدرية. ويتكون هيكل الزعنفة الصدرية من ثلاثة غضاريف قاعدية هي القاعدة الأمامي (**propterygium**) والقاعدي المتوسط (**mesopterygium**) والقاعدي الخلفي (**metapterygium**) وتتصل أطرافها الداخلية بالأسطح المقعرة الملساء الموجودة علي الحزام الصدري، بينما تتصل أطرافها الخارجية بعدة أشعة زعنفية غضروفية معلقة تسمى حاملات الزعانف (**pterygiophores**) ويوجد علي جانبيها عدد كبير من الأشعة القرنية (**ceratotrichia**) وهي طويلة رفيعة وتتكون من مادة قرنية ومنشؤها من الجلد، ولذلك فالأشعة القرنية جزء من الهيكل الخارجي.



شكل (٢٤) - الحزام الصدري وهيكل الزعنفة الصدرية لكلب البحر

٥- الحزام الحوضي والزعفة الحوضية

يتركب الحزام الحوضي من عارضة غضروفية مستقيمة تمتد عرضياً علي السطح البطني للجذع أمام فتحة المجمع مباشرة (شكل ٢٥).



شكل (٢٥)- الحزام الحوضي وهيكل الزعفة الحوضية لكلب البحر

وهيكل الزعفة الحوضية يشبه هيكل الزعفة الصدرية في تركيبه العام ولكنه يختلف عنه في وجود غضروف قاعدي واحد (**basipterygium**) يتصل طرفه الأمامي بالحزام الحوضي، وتلتصق حاملات الزعانف علي جانبه الخارجي.

<https://www.youtube.com/watch?v=FkJdE9DkZVE>

الزعانف المفردة

هيكل الزعانف المفردة علي اختلافها يشبه في تركيبه العام هيكل الزعانف المزدوجة (الصدرية والحوضية) ولكن لا توجد بها غضاريف قاعدية.

العضلات

تنقسم كل قطعة عضلية الي قطعتين أحدهما ظهرية وتسمى العضلة فوق المحورية (epaxial)، والأخرى بطنية وتسمى العضلة تحت المحورية (hypaxial) ويفصلهما حاجز من النسيج الضام يسمى الحاجز الأفقي (orizental septum) وتمتد الضلوع بداخله، وتقع قناة الخط الجانبي عند النهاية الخارجية للحاجز الأفقي .

الجهاز الهضمي

تبدأ القناة الهضمية بالفم ويحيط بها الفك العلوي والأسفل، ويحمل كل منهما عددًا كبيرًا من الأسنان المدببة التي هي في الواقع عبارة عن قشور كبيرة تشبه في تركيبها القشور الدرعية التي تغطي جميع أجزاء الجسم، ولا توجد هذه الأسنان في صف واحد فقط كما هو الحال في الفقاريات الأخرى، ولكنها مرتبة في عدة صفوف متتالية وموازية بعضها لبعض تقريبًا ويتكون الصف الأمامي من الأسنان العاملة أما الصفوف الخلفية فتتكون من الأسنان المعوضة، وهي تعوض أسنان الصف الأول بالتتالي إذا سقطت هذه الأسنان أو أصابها التلف، ويوجد داخل تجويف الفم لسان قصير.

ويأتي البلعوم بعد تجويف الفم مباشرة (شكل ٢٧) وهو عبارة عن أنبوبة متسعة توجد علي جانبيها الفتحات الداخلية لشبه الخيشوم، والأكياس الخيشومية.

والمريء أضيق من البلعوم ويمتد الي الخلف حيث يفتح في المعدة. وتنقسم المعدة إلي جزأين محددين وهما الجزء الفؤادي، والبوابي، والجزء الفؤادي عبارة عن كيس مستطيل يتصل بالمريء، بينما الجزء البوابي عبارة عن أنبوبة رفيعة أضيق كثيرًا من الجزء الفؤادي، وتمتد علي الناحية اليمنى له وتفتح في الأمعاء، ويكون الجزءان معًا شكل حرف (u) وينتهي الجزء البوابي للمعدة بفتحة بوابية تحرسها عضلة عاصرة.

ويوجد البنكرياس بين الجزء البوابي من المعدة وبين الأمعاء، وهو طويل وضيق وتخرج منه القناة البنكرياسية التي تمتد إلي الاثنى عشر وتسير بداخل جدارها مسافة قصيرة لتفتح في النهاية عند أول اللفائفي.

والطحال مثلث الشكل ومثبت في المعدة عند اتصال الجزء الفؤادي بالجزء البوابي بواسطة غشاء رقيق، ويمتد طرفه الأيمن الي الأمام علي شكل جزء ضيق يلامس الجزء البوابي من المعدة.



<https://www.youtube.com/watch?v=YFRafiTi8ng&list=RDCMUC6qpCB>

[NVtSOUDOcmZrWFBgQ&index=50](https://www.youtube.com/watch?v=YFRafiTi8ng&list=RDCMUC6qpCB)

الجهاز التنفسي

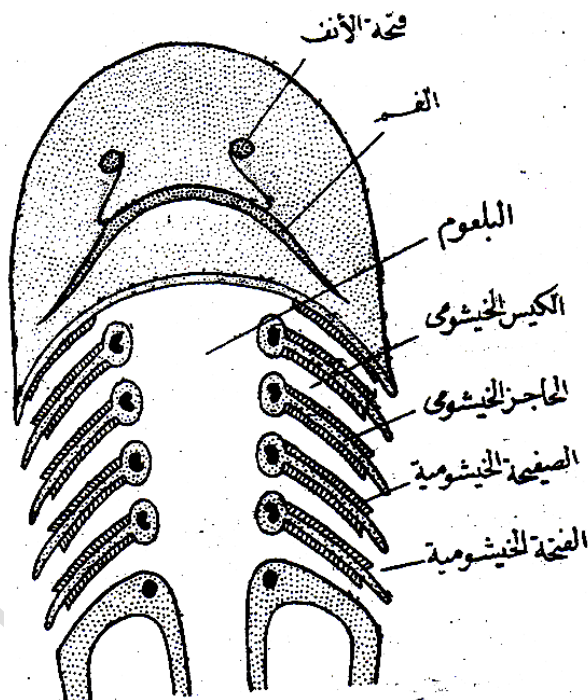
يتركب الجهاز التنفسي من خمسة أزواج من الأكياس الضيقة التي تعرف بالأكياس الخيشومية (شكل ٢٨) وهي تفتح الي الداخل في البلعوم والي الخارج بواسطة الفتحات الخيشومية التي سبق وصفها في الكلام عن الشكل الخارجي، ويفصل الأكياس الخيشومية بعضها عن بعض حواجز

مائلة هي العوارض الخيشومية، وتوجد الصفائح الخيشومية التي هي أعضاء التنفس داخل الأكياس الخيشومية حيث تقع علي السطح الأمامي والخلفي لكل كيس خيشومي ما عدا الكيس الأخير الذي لا يحمل صفائح خيشومية إلا علي سطحه الأمامي فقط، وتحتوي الصفائح الخيشومية علي كمية كبيرة من الشعيرات الدموية التي تكسبها لوناً أحمر قانياً، هذا إذا فحصت هذه الصفائح بعد خروج السمكة من الماء مباشرة، ولكن يتغير هذا اللون بعد فترة من الزمن.

عملية التنفس

تتنفس السمكة بأن تفتح فمها فيدخل الماء في تجويف الفم ويصل منه الي البلعوم ثم تغلق الفم فيندفع الماء من البلعوم الي الأكياس الخيشومية ومن هذه الأكياس الي الخارج عن طريق الفتحات الخيشومية، وتكرر هذه العملية باستمرار بواسطة فتح الفم وغلقه بانتظام فيستمر

دخول الماء من الفم وخروجه من الفتحات الخيشومية. وبمرور الماء في الأكياس الخيشومية يغمر الصفائح الخيشومية الموجودة بداخلها، ولما كانت هذه الصفائح تحتوى علي عدد كبير جدًا من الشعيرات الدموية، فإن الدم الموجود بداخل هذه الشعيرات يأخذ الأكسجين المذاب في الماء ويعطي اليه ثاني أكسيد الكربون وبذلك يتحول الدم الوريدي الي دم شرياني.



شكل (٢٨) - رسم تخطيطي للجهاز التنفسي في كلب البحر

الجهاز الدوري الشرياني

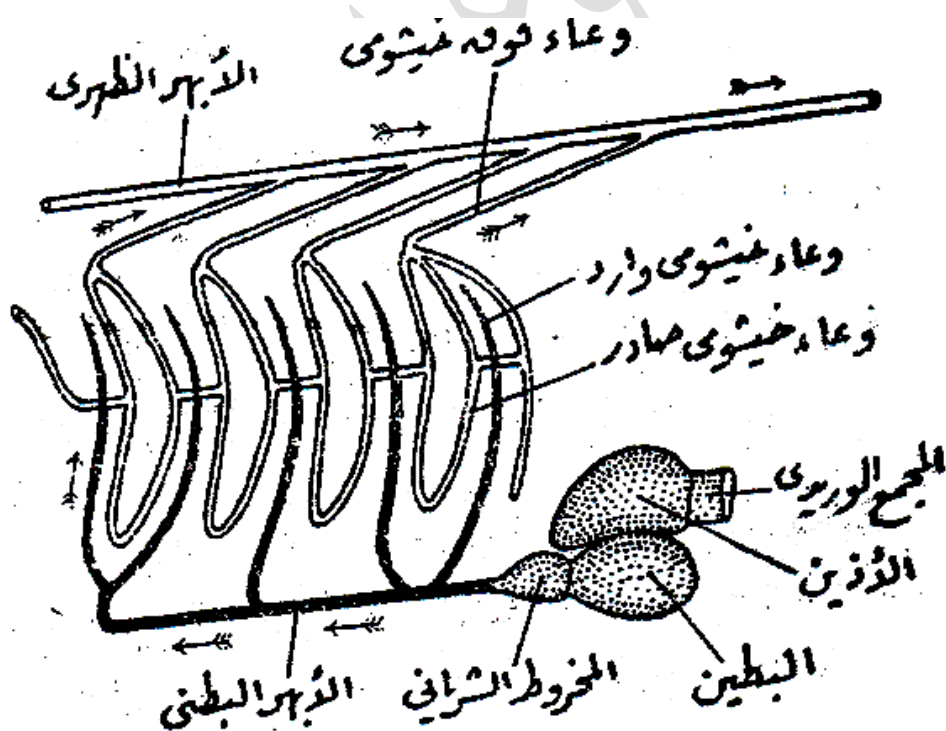
القلب

يوجد القلب علي السطح البطني للجسم حيث يقعه تحت الجزء الخلفي من البلعوم وهو محاط بغشاء رقيق يسمى التامور، ويتركب القلب من أربع حجر متتالية تفتح كل منها في التي تليها بفتحة خاصة، وهذه الحجر هي المجمع الوريدي والأذين والبطين والمخروط

الشرياني (شكل ٢٩) ويوجد المجمع الوريدي عند الطرف الخلفي للقلب، وله جدار رقيق نسبياً، ويقع الأذين أمامه وله جدار أكثر منه سمكاً، ويوجد البطين تحت الأذين مباشرة وله جدار سميك جداً، ويمتد المخروط الشرياني من الطرف الأمامي للبطين.

الأوعية الدموية

يخرج من المخروط الشرياني وعاء متوسط هو الأبهر البطني، وهو يمتد الي الأمام بين الأكياس الخيشومية اليمنى واليسرى، ويخرج من الأبهر البطني خمسة أزواج من الأوعية الدموية التي تمتد علي جانبيه متجهة نحو الأكياس الخيشومية وتعرف بالأوعية الخيشومية الواردة (شكل ٢٩) وهي تتفرع داخل الصفائح الخيشومية الي الشعيرات الدموية التي تحمل لهذه

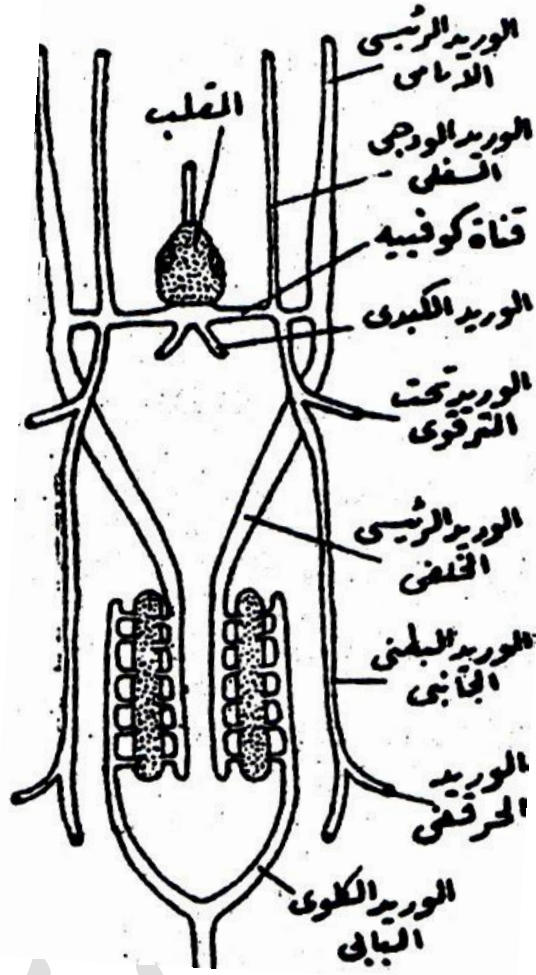


شكل (٢٩)- القلب والاعوية الخيشومية في كلب البحر (يمثل الجهاز الشرياني)

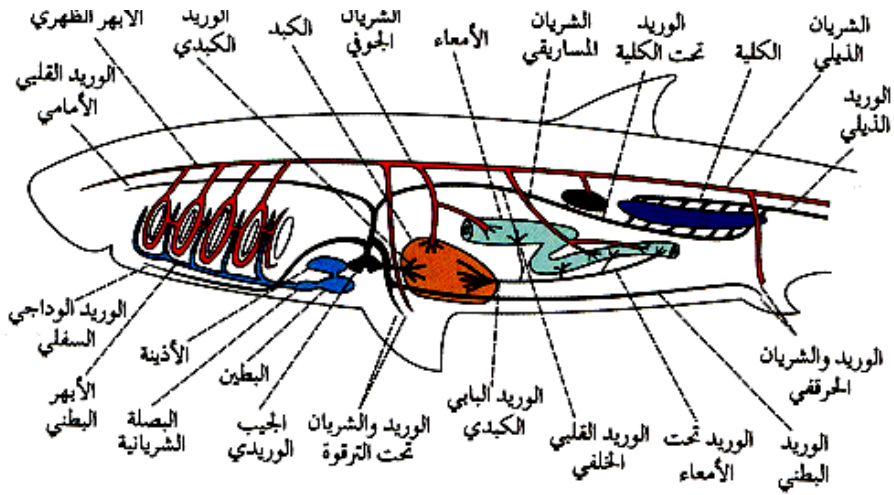
الصفائح الدم الوريدي، ثم تتجمع هذه الشعيرات مكونة أوعية أخرى هي الأوعية الخيشومية الصادرة التي تحمل الدم الشرياني من الخياشيم، وهي علي شكل حلقات تحيط بالفتحات الخيشومية الداخلية ما عدا الفتحة الخامسة التي لا يوجد لها سوى وعاء منفرد يمتد علي سطحها الأمامي، ويخرج من السطح الأعلى للأوعية الخيشومية الصادرة أوعية أخرى هي الأوعية فوق الخيشومية، وهي تمتد الي الخلف والي الداخل حيث تتجمع في وعاء كبير متوسط هو الأبهري الظهرى، ويمتد هذا الوعاء الي الخلف تحت العمود الفقري مباشرة، ويرسل أثناء امتداده الأوعية الدموية التي تحمل الدم الشرياني الي كافة أجزاء الجسم، ويمتد الأبهري الظهرى في منطقة الذيل حيث يعرف في هذه المنطقة بالشريان الذيلي.

الجهاز الدورى الوريدي

ويتجمع الدم الوريدي من الراس في وريدين هما الوريدان الرئيسيان الأماميان، كما يتجمع من الجذع في وريدين رئيسيين خلفيين، ويتحد الوريد الرئيسي الأمامي مع الوريد الرئيسي الخلفي التابعان لكل جانب من جانبي الجسم في مستوى المجمع الوريدي ويتكون من هذا الاتحاد وعاء عرضي قصير يسمى قناة كوفيه، وتفتح قناتا كوفيه اليمنى واليسرى في المجمع الوريدي (شكل ٣٠). ويتجمع الدم الوريدي من قاع الفم في وريدين ودجيين سفليين يفتح كل منهما في قناة كوفيه المقابلة له عند منتصفها تقريباً، وهناك أيضاً وريدان بطنيان جانبيين يفتح كل منهما في احدى قناتي كوفيه، ويتصل بكل وريد بطني جانبي الوريد الحرقفي الذي يحمل الدم من الزعفة الحوضية والحزام الحوضى والوريد تحت الترقوي الذي يحمل الدم من الزعفة الصدرية والحزام الصدرى. وهناك دورة كلوية بابية، إذ يذهب الدم الراجع من الذيل في الوريد الذيلي الي الكليتين أولاً أو خلال وريدين كلويين بابيين ينشآن من تفرع الوريد الذيلي، وينقسم الوريد الكلوي البابي الي عدة فروع تحمل الدم الي الكلية المقابلة له، ثم يتجمع الدم الخارج من الكليتين في الوريدان الرئيسيين الخلفيين. كما أن هناك دورة كبدية بابية أيضاً، فينتقل الدم المتجمع في المعدة والأمعاء والبنكرياس والطحال الي الكبد خلال وريد كبدي بابي، ثم ينتقل الدم بعد ذلك من الكبد خلال وريدين كبدين يفتحا في المجمع الوريدي مباشرة.



شكل (٣٠) - رسم تخطيطي للجهاز الوريدي في كلب البحر



شكل (٢٩، ٣٠) - الجهاز الدورى لكلب البحر (الشرياني والوريدي)

https://www.youtube.com/watch?v=SpXsNFmENB0&list=RDCMUC6qCBN_VtSOUdOcmZrWFBgQ&index=11

الجهاز العصبي

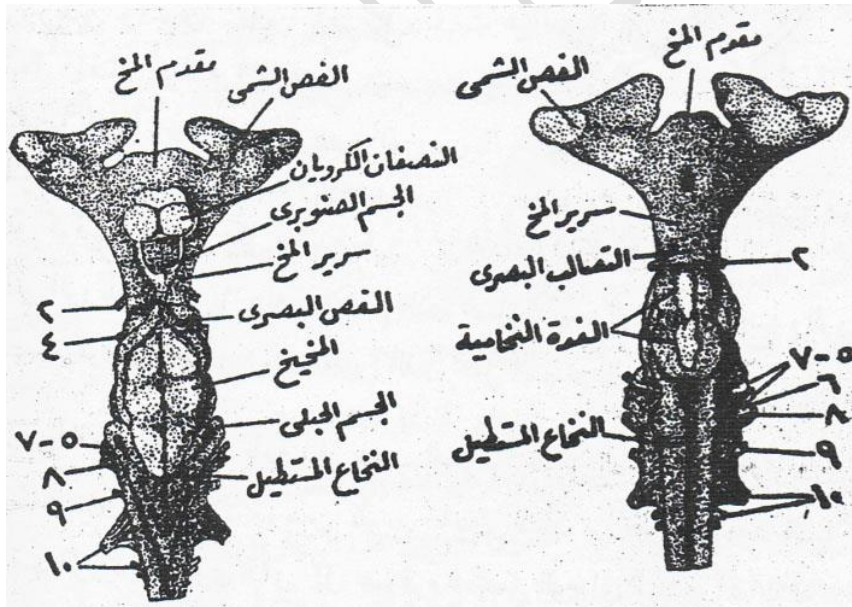
١ - المخ

يتركب المخ الأمامي من جزء مستدير أملس هو مقدم المخ

(**prosencephalon**) ويقسمه ميزاب طولي غير عميق الي نصفين جانبيين هما النصفان الكرويان، ويخرج من المنطقة الأمامية الجانبية لكل من هذين النصفين حبل غليظ من النسيج العصبي ينتفخ الي كتلة عصبية هي الفص الشمي (شكل ٣١) ويلتصق السطح الأمامي للفص الشمي التصاقاً وثيقاً بالمحفظة الشمية المقابلة له، وسرير المخ صغير نسبياً وسقفه رقيق جداً حتى أن تجويفه المسمى بالبطين الثالث يظهر بوضوح من خلال هذا السقف، ولكن يتركب قاعة من كتلتين غليظتين تعرف كل منها بالمهاد البصري (**optic thalamus**) وتخرج من الجزء الخلفي للسقف أنبوبة رفيعة هي الجسم الصنوبري

(pineal body) وهي تمتد الي الأمام حيث يلتصق طرفها الأمامي القليل الانتفاخ بالجزء الغشائي من سقف الجمجمة، كما يخرج من قاعه جزء يسمى قمع الدماغ (infundibulun) وتتصل به الغدة النخامية (pituitary body) ويوجد أمامها علي السطح البطني أيضاً ما يعرف بالتصالب البصري (optic chiasma) وهو الذي يخرج منه العصبان البصريان (شكل ٣١)

ويتركب المخ المتوسط من الجهة الظهرية من فصين بصريين بيضاويين ومن الجهة البطنية من شريط طولي من الخيوط العصبية يمثل فخذي المخ (crura cerebri) في الفقاريات الأكثر رقيًا. ويحتوي المخ الخلفي علي مخيخ مستطيل يبسط جزؤه الأمامي فوق الفصين البصريين وجزؤه الخلفي فوق النخاع المستطيل، والنخاع المستطيل مثلث الشكل ويغطي تجويفه المعروف بالبطين الرابع من الناحية الظهرية غشاء رقيق كثير الأوعية الدموية يسمى الضفيرة المشيمية (choroid plexus) ويخرج من الطرفين الأماميين الجانبيين للنخاع المستطيل ثنيتان صغيرتان تعرف كل منهما بالجسم الحبلي (restiform body).



شكل (٣١) - مخ كلب البحر من السطح الظهرى (على اليسار) ومن السطح البطني (على اليمين)

الأعصاب المخية

يخرج من المخ عشرة أزواج من الأعصاب تعرف بالأعصاب المخية وهي مرقومة بالأعداد من (١-١٠) وهذه الأعصاب هي :

١- **العصب الشمي**: ويخرج من الفص الشمي علي هيئة مجموعة من الأعصاب الصغيرة التي تمتد الي الأمام مخترقة الجدار الخلفي للمحفظة الشمية حيث تنتهي في طلائية عضو الشم.

٢- **العصب البصري**: ويخرج من المهاد البصري الموجود علي السطح البطني لسرير المخ ثم يخترق الجدار الجانبي لحجاج العين ليصل الي العين المقابلة له حيث تتوزع فروع علي الشبكية

٣- **العصب محرك العين**: ويخرج من السطح البطني لفضد المخ، ثم يخترق أيضًا الجدار الجانبي لحجاج العين، وهو يصل الي أربع عضلات من العضلات الست المحركة للعين وهي " المستقيمة العليا (superior rectus) والمستقيمة السفلي (inferior rectus) والمستقيمة الأنسية (internal rectus) والمائلة السفلى (internal oblique)

٤- **العصب البكري**: ويخرج من السطح الظهري للمخ في الزاوية الموجودة بين الفص البصري والمخيخ، وهو يصل إلي إحدى العضلات المحركة للعين وهي المائلة العليا (superior oblique)

٥- **العصب التوأمي الثلاثي**: ويخرج من السطح البطني للنخاع المستطيل تحت الجسم الحبلي بواسطة جذرين أحدهما جذر ظهري حساس كبير الحجم يحمل عقدة جاسير (gasserian ganglion) والآخر جذر بطني محرك صغير الحجم، وهو ينقسم بعد هذه العقدة العصبية الي فرعين الأمامي منها حساس ويسمى الفرع المقلي وهو يدخل حجاج العين ثم يمتد داخل هذا الحجاج بالقرب من جداره الظهري وبعد ذلك يخرج منه ثانية لينتشر في الجزء الظهري للبوذ والرأس، أما الفرع الخلفي فهو يدخل أيضًا حجاج العين ثم ينقسم بعد ذلك مباشرة الي العصب الفكّي والعصب الضبّي، وهما يمتدان الي الأمام عند قاعدة

الحجاج حيث يذهب أولهما الي جلد وعضلات الفك الأعلى وثانيهما الي جلد وعضلات الفك الأسفل

٦- **العصب مبعد العين:** ويخرج من السطح البطني للنخاع المستطيل بالقرب من الخط الأوسط، وهو يذهب الي إحدى العضلات المحركة للعين وهي المستقيمة الوحشية (external rectus)

٧- **العصب الوجهي:** ويخرج من السطح الجانبي للنخاع المستطيل بواسطة جذرين أساسيين أحدهما حساس والآخر محرك وهما يتحدان معاً في عقدة عصبية هي العقدة شبه الركبة (geniculate ganglion) وينقسم العصب الوجهي الي أربعة أفرع، أولها الفرع المقلي ويدخل الحجاج حيث يصاحب الفرع المقلي للعصب التوأمي الثلاثي في امتداده إلي البوز، وهو يتوزع علي القنوات المنتفخة، وقنوات الخط الجانبي الموجودة أعلى الحجاج وعند السطح العلوي للبوز، والفرع الثاني يعرف بالعصب الفمي ويمتد في مصاحبة العصب الفكّي والعصب الضبي للعصب التوأمي الثلاثي، ثم يتوزع علي القنوات الحساسة الموجودة أسفل حجاج العين، وعلي السطح الأسفل للبوز، والفرع الثالث هو العصب الحنكي ويمتد الي الفك الأعلى والعضلات الموجودة في سقف الحنك. والفرع الرابع وهو أكبرها جميعاً يعرف بالعصب الضبي اللامي وهو يمتد علي حافة الجدار الخلفي للحجاج حيث يعطي عدة تفرعات للجدار الأمامي لشبه الخيشوم (pre-spiracular twigs) كما يعطي تفرعات أخرى عند الجدار الخلفي لشبه الخيشوم (post-spiracular twig) وهي تذهب الي الغشاء المخاطي للقوس اللامي وعضلات هذا القوس، كما يعطي فرعاً كبيراً يعرف بالعصب الضبي الخارجي ويذهب الي القنوات الحساسة والقنوات المنتفخة الموجودة في منطقة القوسين اللامي والفكي .

٨- **العصب السمعي:** ويخرج من السطح الجانبي للنخاع المستطيل خلف العصب السابع مباشرة ثم يمتد الي الأذن الداخلية

٩- **العصب اللساني البلعومي:** ويخرج بواسطة جذرين أو ثلاثة من السطح الجانبي البطني للنخاع المستطيل خلف العصب الثامن، وينقسم فرعه الأساسي الي فرعين يمتد

أحدهما أمام الفتحة الخيشومية الأولى، والثاني خلفهما حيث يصلان الي مختلف أجزاء هاتين المنطقتين

١٠- **العصب الحائر أو الطواف:** ويخرج من جانب النخاع المستطيل بواسطة أربعة جذور أساسية يقع أولها خلف العصب التاسع مباشرة، وهو ينقسم الي ثلاثة أفرع، أولها عصب الخط الجاني (**lateral line nerve**) وهو يمتد بالقرب من سطح الجسم في الحاجز الأفقي الذي يفصل العضلات فوق المحورية من العضلات تحت المحورية، وهو يتوزع علي أعضاء الحس الموجودة في قناة الخط الجانبي، والفرع الثاني هو العصب الحشوي (**visceral nerve**) ويذهب الي القلب والأحشاء الأخرى، والفرع الثالث يتوزع علي الفتحات الخيشومية من الثانية الي الخامسة حيث يعطي كلا منها فرعين أحدهما قبل خيشومي (**pre-bronchial**) والآخر بعد خيشومي (**post-branchial**)

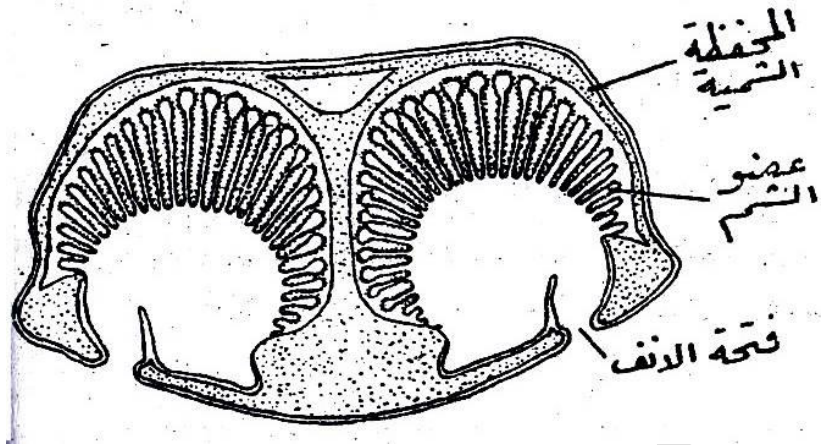
أعضاء الحس

١- عضو الشم

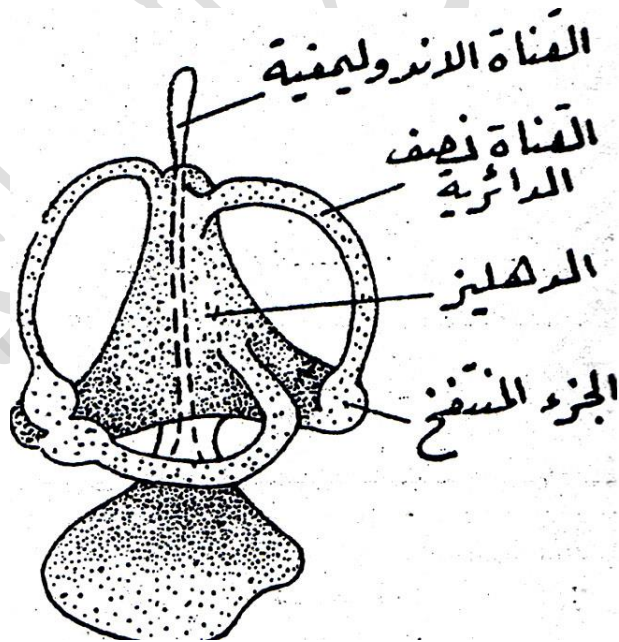
يوجد عضوان للشم (**olfactory organs**) وهما علي هيئة كيسين مستديرين يوجدان داخل المحفظتين الشميتين للجمجمة، ويبطن كلا منهما غشاء مخاطي به كثير من الثنيات التي تؤدي الي زيادة سطحه الداخلي (شكل ٣٢) وتنتهي الخيوط العصبية المتفرعة من العصب الشمي في خلايا هذا الغشاء، ومما يلاحظ أن عضو الشم كبير الحجم في كلب البحر، وتلك خاصية تتميز بها جميع الأسماك الغضروفية.

٢- عضو السمع

لكلب البحر أذنان تتركب كل منهما من دهليز متوسط (**vestibule**) وثلاث قنوات نصف دائرية (**semicircular canals**) وتفتح كل من هذه القنوات عند نهايتها في الدهليز (شكل ٣٣). وتمتد كل من القناتين الأمامية والخلفية عمودياً بينما تمتد القناة الخارجية



شكل (٣٢) - قطاع عرضي في رأس كلب البحر لظهار التركيب الداخلي لعضوي الشم

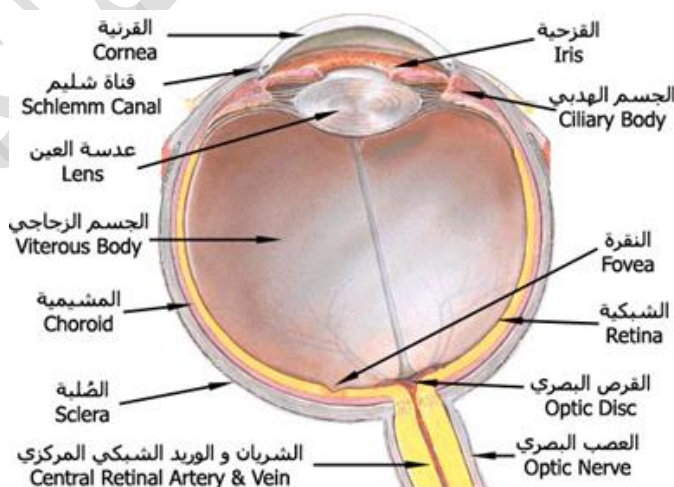


شكل (٣٣) - تركيب الأذن في كلب البحر

أفقيًا، ولكل من هذه القنوات جزء منتفخ (ampulla) يحتوي علي عضو التوازن، وينقسم الدهليز الي قسمين أعلا واسفل بواسطة جزء متخصر، كما أنه يتصل بالخارج بواسطة قناة ضيقة هي القناة الاندوليمفية (endolymphatic duct) وتوجد فتحة علي السطح الظهري للرأس، ويحتوي الدهليز علي سائل يعرف بالاندولميف (endolymph) ويوجد بهذا السائل حبيبات جيرية دقيقة تجعله لبني المظهر، ويوجد الدهليز والقنوات نصف الدائرية داخل المحفظة السمعية للجمجمة

العين

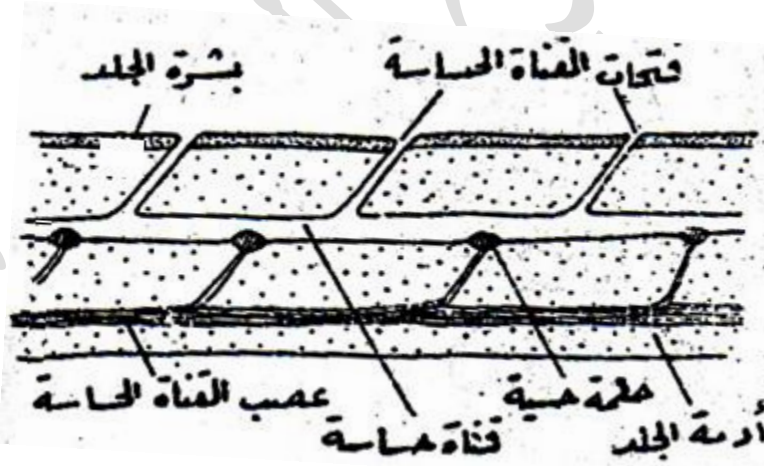
لا تختلف العين في تركيبها العام اختلافًا جوهريًا عن عيون الفقاريات الأخرى، فهي تتركب من حجرتين، الحجرة الأمامية وتتكون من الخارج إلى الداخل من القرنية يليها القرنية التي تعطى اللون للعين وبها إنسان العين ثم العدسة التي تكون مثبتة على عضلات متحركة، أما الحجرة الخلفية فهي مملوءة بسائل زجاجي وتتصل بالعصب البصري، وتتكون من طبقات ترتبها من الداخل إلى الخارج، الشبكية التي توجد عليها بقعة تسمى البقعة العمياء وهي التي تتكون عليها الصورة للجسم المرئي، ثم المشيمية ثم الصلبة التي تعرف ببياض العين.



شكل (٣٤) - العين في الفقاريات

أعضاء الحس الجلدية

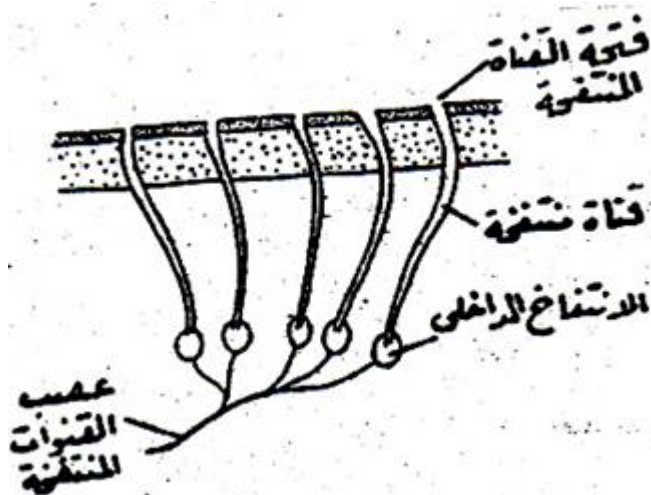
لكلب البحر مجموعتان من أعضاء الحس الجلدية وهما القنوات الحساسة (sensory canals) والقنوات المنتفخة (ampullary canals) ويتكون من القنوات الحساسة جهاز متصل يعرف بجهاز الخط الجانبي (lateral line system) وتنتشر قنوات هذا الجهاز علي الرأس والفكين، كما تمتد واحدة منها علي كل جانب من جانبي الجسم من الرأس الي نهاية الذيل وتعرف هذه القناة الطويلة بقناة الخط الجانبي (lateral line system) وجميع هذه القنوات مدفونة في الطبقة الداخلية للجلد وهي المعروفة بأدمة الجلد، كما أنها تفتح الي الخارج بواسطة عدة أنابيب دقيقة يبعد بعضها عن بعض مسافات قصيرة (شكل ٣٥) وتحتوي هذه القنوات بداخلها علي أعضاء حسية تعرف بالحلمات الحسية (neuromasts) ووظيفة هذه الحلمات هي استقبال التموجات الصوتية المنخفضة التي لا تستطيع الأذن سماعها، وتوجد القنوات الحساسة في جميع الأسماك تقريباً.



شكل (٣٥) - قطاع طولي في جلد كلب البحر لإظهار القناة الحساسة

أما القنوات المنتفخة: فتوجد في مجموعات تنتشر علي الرأس وعلي الجزء الأمامي للذئع بالقرب من قنوات الخط الجانبي وتفتح كل واحدة منها علي سطح الجسم بواسطة ثقب دقيق بينما تتسع نهايتها الداخلية الي جزء يعرف بالانتفاخ (ampulla) (شكل ٣٦) وهذا

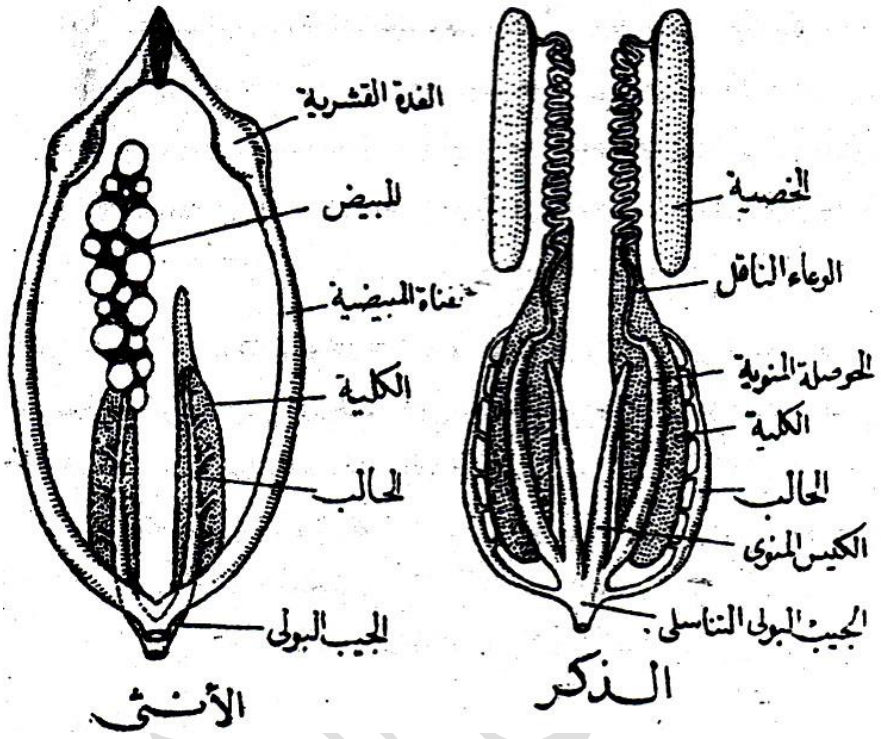
هو السبب في تسميتها بالقنوات المنتفخة، وتحتوي هذه الانتفاخات علي أعضاء حسية وظيفتها كوظيفة الأعضاء الحسية الموجودة في قنوات الخط الجانبي، ولا توجد القنوات المنتفخة إلا في الأسماك الغضروفية فقط .



شكل (٣٦) - قطاع طولي في جلد كلب البحر لإظهار القنوات المنتفخة

الجهاز البولي التناسلي الذكري:

يتركب الجهاز البولي التناسلي في الذكر من الخصيتين وهما كبيرتا الحجم مستطيلتان وتتعلق كل منهما في جدار الجسم بغشاء رقيق هو مساريق الخصية (**mesotestis**) ويخرج من الطرف الأمامي لكل منهما عدد من القنوات الدقيقة التي تعرف بالأوعية الصادرة (**vasa efferentia**) وهي تصب في البربخ (**epididymis**)، ويخرج من البربخ وعاء كثير الالتواء يستخدم في نقل الحيوانات المنوية ويعرف بالوعاء الناقل (**vas deferens**) وينفتح الوعاء الناقل عند نهايته مكوناً كيساً متسعاً رقيق الجدار يعرف بالحوصلة المنوية (**vesicula seminalls**) وهي تستخدم لتخزين الحيوانات المنوية (شكل ٣٧).



شكل (٣٧) - الجهاز البولي التناسلي لكلب البحر

أما الجهاز البولي فيتتركب من الكليتين ويخرج من كل منهما عدد صغير من القنوات التي تصب كلها في قناة طويلة هي الحالب ومما يلاحظ عدم وجود المثانة البولية ويوجد أيضاً علي كل ناحية من ناحيتي الجسم كيس مستطيل رقيق الجدار هو الكيس المنوي (sperm sac) وهو مغلق عند طرفه الأمامي، أما طرفه الخلفي فتصب فيه الحويصلة المنوية وبعدها مباشرة يصب في الحالب، وبعد ذلك يتصل الكيس المنوي الأيمن بالأيسر فيتكون من اتصالهما معاً حجرة صغيرة هي الجيب البولي التناسلي (urino-genital sinus) الذي يفتح في المجمع بواسطة فتحة واحدة تقع علي طرف حلة بولية تناسلية (urino-genital papilla) وهي توجد خلف الاست مباشرة.

الأنثى

يوجد في الأنثى مبيض واحد هو المبيض الأيمن، أما الأيسر فهو غير موجود، ويحتوي هذا المبيض علي عدد كبير من البيض الذي يتفاوت كثيرًا في درجة نموه فبعضه صغير الحجم، بينما البعض الآخر كبير لأنه علي وشك النضوج (شكل ٣٧). والمبيض معلق في تجويف الجسم بواسطة غشاء رقيق يعرف بمساريق المبيض (**mesovarium**) وهو جزء من الغشاء المبطن لهذا التجويف.

وبالرغم من وجود مبيض واحد فهناك قناتان مبيضتان، إحداهما يمينى والأخرى يسرى، وهما تتحدان معًا عند طرفهما الأمامي حيث توجد لهما فتحة داخلية مشتركة تقع علي السطح البطني للمريء، كما أنهما تتحدان أيضًا عند طرفهما الخلفي حيث تفتحان معًا في المجمع بواسطة فتحة تناسلية مشتركة تقع خلف الاست ويوجد عند الطرف الأمامي لكل قناة جزء منتفخ يعرف بالغدة القشرية (**shell gland**) وهي سميكة الجدار ووظيفتها افراز الأكياس القرنية التي تحيط بالمبيض.

أما الجهاز البولي في الأنثى فهو مشابه لمثيله في الذكر، ولكنه يختلف عنه في أن الجزء الأخير لكل من الحالبين ينتفخ مكونًا ما يعرف بالجيب البولي (**urinary sinus**) ويتحد الجيب البولي الأيمن مع الأيسر ليفتحا في المجمع بواسطة فتحة مشتركة توجد علي طرف حلمة بولية (**urinary papilla**) وتقع هذه الحلمة خلف الفتحة التناسلية مباشرة

التكاثر

البيض كبير الحجم لاحتوائه علي كمية كبيرة من المح، وعندما يتم نضوجه يخترق جدار المبيض، ثم يسقط في تجويف الجسم ويدخل بعد ذلك في القناتين المبيضتين عن طريق فتحتها الداخلية، وهناك يتم تلقيحه بواسطة الحيوانات المنوية التي تصل الي الأنثى عند لقائها بالذكر، وعندما يمر البيض داخل الغدة القشرية تفرز هذه الغدة حول كل بيضة كيس قرني سميك لوقايتها، وهذا الكيس مستطيل ويحمل عند أطرافه خيوطًا رفيعة، وبعد ذلك تضع الأنثى أكياس البيض في الماء حيث تلتف هذه الخيوط علي النباتات البحرية وتظل الأكياس

في أماكنها هذه عدة شهور حتى يتم تكوين الأسماك الصغيرة بداخلها، وعند ذلك تخرج هذه الأسماك من الأكياس إلى الماء حيث تبدأ حياته ، وتأخذ في البحث عن الغذاء.



<https://www.youtube.com/watch?v=JxvSoCmNQtE&list=RDCMUC6gpCBNVtSOUDocmZrWFBgQ&index=25>

تقسيم طائفة الأسماك الغضروفية

تنقسم الأسماك الغضروفية إلى رتبتين هما :


١- رتبة صفيحية الخيشوم (Order Selachii Elasmobranches)

وتحتوي هذه الرتبة على معظم الأسماك الغضروفية، ومن مميزات أن الجسم وكذلك الزعانف مغطاه بالقشور السنية. كما يتصل البلعوم بالخارج بفتحة شبه الخيشوم، وذلك بالإضافة إلى الفتحات الخيشومية، ولا يوجد فوق هذه الفتحات غطاء خيشومي، وتفتح كل من القناة الهضمية والجهاز البولي التناسلي إلى الخارج في المجمع.

وتنقسم هذه الرتبة إلى رتبتين هما :

أ- رتبة القرشيات (Sub-order Setchoidei)

ومن مميزات أن الجسم مغزلي الشكل وتوجد الفتحات الخيشومية، وكذلك فتحة شبه الخيشوم على جانبي الجسم، والزعنفة الصدرية متوسطة الحجم، وتوجد زعنفة بطنية، والزعنفة الذيلية واضحة، والفقرات الجذعية الأمامية غير ملتحمة بعضها مع بعض ومن أمثلتها كلب البحر الشوكي والأنواع المختلفة من القرش (شكل ٣٨)



شكل (٣٨) - كلب البحر (الشكل الأعلى) القرش الأزرق (الشكل الأسفل)

ب- رتيبة القوبيات (Sub-order Batoidei)

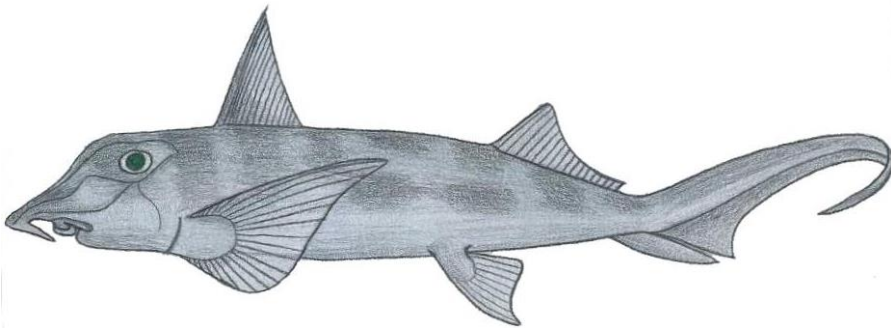
ومن مميزاتهما أن الجسم مفلطح من أعلى الي أسفل، وتوجد الفتحات الخيشومية علي السطح البطني للجسم، بينما توجد فتحة شبه الخيشوم علي السطح الظهرى، والزعنفة الصدرية كبيرة الحجم جدًا، ولا توجد عادة زعنفة بطنية، والزعنفة الذيلية ضئيلة جدًا أو غير موجودة، وتلتحم الفقرات الجذعية الأمامية بعضها مع بعض ومن أمثلتها القوبع والحلوان (شكل ٣٩).



شكل (٣٩) - أحد أنواع القوابع

٢- رتبة الكيميرات (Order Holocephali)

وهي رتبة صغيرة تحتوي علي عدد من الأسماك الغضروفية التي تشبه في صفاتها الأساسية صفيحية الخيشوم، ولكنها تختلف عنها في الصفات الآتية، الجلد أملس وخال من القشور السنية تقريباً، وفتحة شبه الخيشوم غير موجودة، كما أن الفتحة الخيشومية الأخيرة مغلقة، وتوجد ثنية من الجلد تسمى الثنية الغطائية وهي تغطي الفتحات الخيشومية، ولا توجد لها مجمع بل تفتح القناة الهضمية بفتحة مستقلة عن فتحة الجهاز البولي التناسلي، ومن أمثلتها الهابوتا والكالوريكس والكيميرا (شكل ٤٠)



شكل ٤٠ - أحد أنواع الكيميرا

٣- طائفة الأسماك العظمية Class Osteichthyses

تحتوي هذه الرتبة علي معظم أنواع الأسماك المعروفة، وهي رتبة كبيرة الحجم جدًا إذا قورنت برتبة الأسماك الغضروفية، تعيش هذه الاسماك في البحار وبعضها في الانهار كما ان البعض الاخر ينتقل بين البحار والانهار، وتضم حوالي ٣٠,٠٠٠ نوع ومن اهم مميزاتها وجود العظم في هيكلها وامتلاكها المثانة الهوائية (**air-bladder**) التي تساعدها في السباحة. وهي غالبًا صغيرة الحجم لا تصل الي أحجام الأسماك الغضروفية.

الصفات العامة للأسماك العظمية:

- ١- تمتاز الأسماك العظمية عن الأسماك الغضروفية بوجود العظم في هيكلها
- ٢- يحتوي الجلد على غددًا مخاطية وثلاثة أنواع من حراشف ادمية (**Scales Dermal**)، حراشف لامعة (**ganoid scales**) وحراشف دائرية (**cycloid scales**) وحراشف مشطية (**ctenoid scales**). وبعض الاسماك العظمية عديمة الحراشف وهي تختلف اختلافًا كبيرًا عن القشور السنية التي تغطي جسم الأسماك الغضروفية، ولا يقتصر هذا الاختلاف علي شكلها وتركيبها فحسب بل يمتد أيضًا الي طريقة تكوينها في الجسم فقشور الأسماك العظمية تتكون داخل الطبقة الداخلية للجلد وهي المعروفة بالأدمة ولا تشترك البشرة الخارجية في تكوينها كما هو الحال في القشور السنية.
- ٣- حاملات الزعانف عظمية ولا توجد داخل الزعانف كما هو الحال في الأسماك الغضروفية، بل تتعمق عادة داخل الجسم حيث تحيط بها العضلات، وتوجد داخل الزعانف أشعة عظمية متفرعة عادة ومعلقة.
- ٤- الحزام الحوضي غير موجود في الأسماك العظمية ويحل محله عظم كبير مثلث الشكل هو العظم القاعدي.

٥- توجد في الأسماك العظمية مئانة هوائية وهي عبارة عن جزء متحور من القناة الهضمية خلف منطقة الخياشيم وتستخدم بعض الأسماك هذه المئانة في استنشاق الهواء الجوي وتكون وظيفتها عندئذ كوظيفة الرئة في الحيوانات الارضية.

٦- لها أربع أزواج من الخياشيم والخياشيم مغطاة بالغطاء الخيشومي وهو عبارة عن ثنية جلدية تنمو من القوس اللامي وتدعمها صفائح عظمية رقيقة هي الصفائح الغطائية.

٧- الحواجز الخيشومية ضيقة ويؤدي ذلك الي وجود تجويف خيشومي واحد كبير الحجم بدلاً من الأكياس الخيشومية المنفصل بعضها عن بعض. ٨- البيض صغير الحجم كثير العدد ويتم تلقيحه عادة خارج الجسم حيث تلتنق الذكور والإناث منتجاتها التناسلية في الماء ويمر الفقس خلال طور يرقي طويل قبل وصوله الي الحيوان اليافع.

٩- القلب يتكون من ثلاث حجرات.

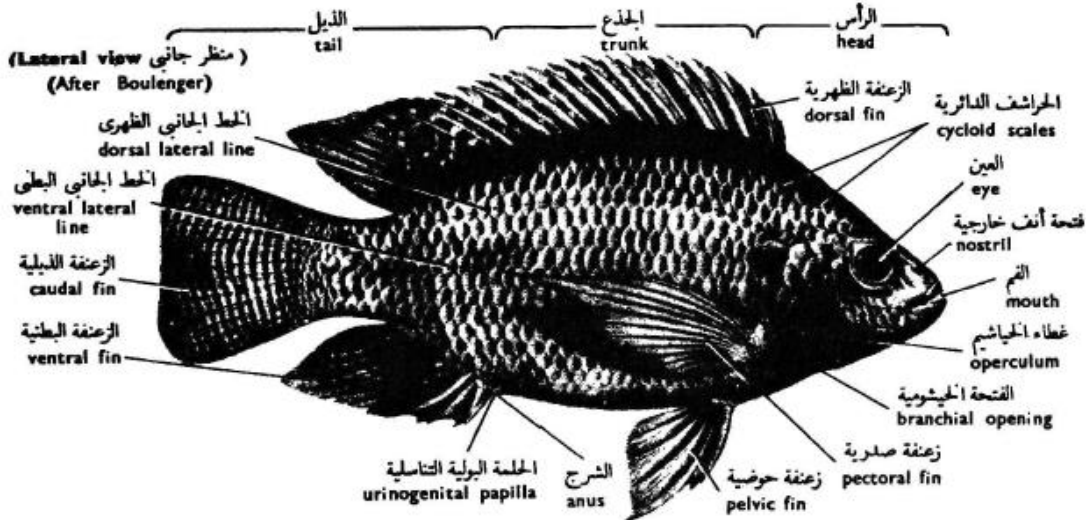
وسندرس فيما يلي نوعاً من الأسماك العظمية التي توجد بكثرة في نهر النيل وهو البلطي :

البلطي *Tilapia nilotica*

الشكل الخارجي

يتركب الجسم كما في كلب البحر من ثلاث مناطق وهي الرأس والجذع والذيل وكلها مضغوطة من جانب الي آخر (شكل ٤١) ويوجد الفم عند الطرف الأمامي للرأس حيث يحيط به الفك الأعلى والأسفل وبهما الأسنان، ويوجد فوق الفم وعلي كل ناحية من ناحيتي الرأس فتحة صغيرة مستديرة هي فتحة الأنف، وخلف هذه الفتحة وأعلى منها قليلا توجد العين وهي كبيرة ومستديرة ولها قرنية مسطحة وليس لها جفون ولا يوجد من الخارج ما يدل علي وجود الأذن، وتحمل الرأس علي كل جانب من جانبيها صفيحة كبيرة تعرف بالغطاء الخيشومي (**operculum**) وتقع تحتها أعضاء التنفس المعروفة بالخياشيم، ويتركب الغطاء الخيشومي من ثنية من الجلد يحتوي الجزء الأعلى منها علي أربعة عظام رقيقة ومسطحة وممتدة بجانب بعضها البعض، أما الجزء الأسفل فهو عبارة عن غشاء رقيق يسمى غشاء الغطاء الخيشومي (**branchiostegal membrane**) ويوجد بداخله عدد من العصي العظمية الرفيعة هي أشعة الغطاء الخيشومي (**branchiostegal rays**) وتوجد عند

حافة الغطاء الخيشومي فتحة كبيرة هلالية الشكل هي الفتحة الخيشومية (gill opening) ويفصلها عن الفتحة المقابلة لها في الجانب الآخر من الجسم جزء ضيق يعرف بالبرزخ (isthmus).



شكل (٤١) - منظر جانبي للبطني

ويمتد الجذع من الحافة الخلفية للغطاء الخيشومي حتى الإست، وهو يحمل زوجًا من الزعانف الصدرية، تقع خلف الغطاء الخيشومي مباشرة، كما يحمل زوجًا آخر من الزعانف الحوضية، وهي أصغر من الأولى حجمًا وتقع خلفها بمسافة قصيرة بالقرب من السطح البطني للجسم، ولا تحمل الزعانف الحوضية في الذكر أية كلابات كذلك الموجودة في ذكور كلب البحر، وللذكر فتحة بولية تناسلية واحدة تقع خلف الإست وهي توجد عند نهاية حلمة بولية تناسلية قصيرة، أما الأنثى فلها فتحتان منفصلتان وهما، الفتحة التناسلية وتوجد خلف الإست ويليهما الفتحة البولية.

ويقع الذيل خلف الجذع وهو العضو الأساسي في الحركة، وهو يحمل زعنفة بطنية أو شرجية كبيرة الحجم علي سطحه البطني وزعنفة ذيلية كبيرة الحجم أيضًا عند نهايته، أما الزعنفة الظهرية فهي أكبر الزعانف علي الإطلاق، وتمتد علي السطح الظهرى لكل من الجذع والذيل.

ويوجد علي كل جانب من جانبي الجسم خطان جانبيين وليس خطأً واحدًا كما في كلب البحر، ومن المرجح أن تكون وظيفة هذه الخطوط هي توازن الحيوان في الماء وإدراك التموجات الصوتية المنخفضة.



[https://www.youtube.com/watch?v=IRoMfWnxOq4&list=RDCMUC6qpC
BNVtSOUDOcmZrWFBgQ&index=4](https://www.youtube.com/watch?v=IRoMfWnxOq4&list=RDCMUC6qpCBNVtSOUDOcmZrWFBgQ&index=4)

الجهاز الهيكلي

الهيكل الخارجي

يتركب الهيكل الخارجي من الأسنان الموجودة في الفم والأشعة العظمية الموجودة عند أطراف الزعانف المفردة والمزدوجة وسيأتي وصف هذه الأشعة عند الكلام عن الهيكل الداخلي للزعانف والقشور العظمية (**bony scales**) التي تغطي الجسم وهي منبسطة ومستديرة الشكل وتوجد علي جميع أجزاء الجسم ما عدا الزعانف وهذه القشور مرتبة في صفوف منتظمة وتوجد أطرافها الخلفية فوق الأطراف الأمامية للقشور التي تليها (شكل ٤١) وتنمو هذه القشور بنمو السمكة فتزيد مساحتها بإضافة طبقات جديدة من العظم حولها من الخارج، وتظهر القشرة عندئذ علي شكل دوائر مركزية يحيط بعضها ببعض ويزيد عدد هذه الدوائر كلما كبرت السمكة، وقد أمكن تقدير عمر بعض الأسماك بعدد هذه الدوائر التي تتركب منها قشورها.

الهيكل الداخلي

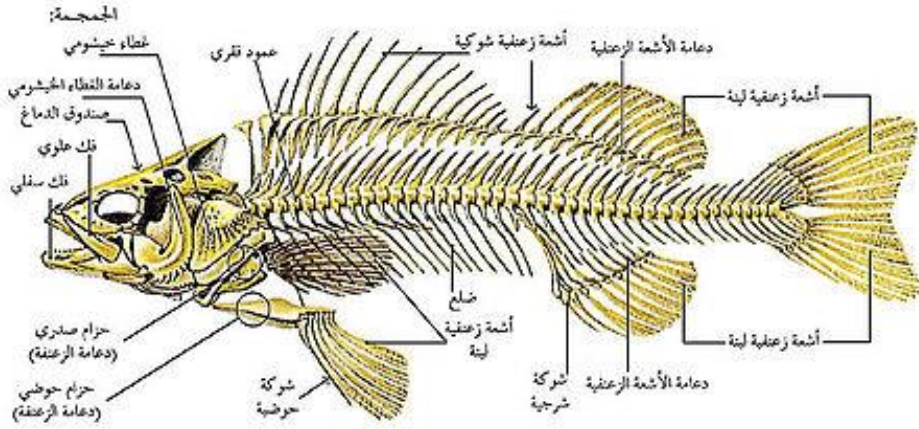
١- الجمجمة

سبق أن ذكرنا أن الجمجمة في كلب البحر وفي الأسماك الغضروفية الأخرى تتكون من مادة غضروفية، أما في البلطي والأسماك العظمية الأخرى فإن الجمجمة تتكون من العظام، ولكن لهذه الجمجمة العظمية أصل غضروفي إذ تتركب الجمجمة عند بدء ظهورها من الغضروف، ثم تتحور تدريجيًا أثناء النمو الي جمجمة عظمية، ويتم ذلك عن طريقين، أولهما، تحور

بعض أجزاء الجمجمة الغضروفية الي أجزاء عظمية ويطلق علي العظام التي تنشأ بهذه الطريقة العظام البديلة (**replacing bones**) كما يدخل في تركيب الجمجمة العظمية عظام ليس لها أصل غضروفي بل تنشأ مستقلة تمامًا عن الجمجمة الغضروفية، ويطلق عليها العظام المغطية (**covering bones**) وتندمج العظام البديلة مع العظام المغطية مكونة الجمجمة العظمية (شكل ٤٢) وتحتوي الجمجمة في الأسماك العظمية علي عدد كبير من العظام يفوق كثيرًا ما يوجد في جمجمة أي حيوان فقاري عظمي آخر.

٢- الاقواس الحشوية

تحتوي الجمجمة - بالإضافة إلي العلبة العظمية التي تحيط بالمخ وأعضاء الحس - علي سبعة أقواس حشوية، وأول هذه الأقواس هو القوس الفكّي وهو ينشأ في الجنين كقوس غضروفي مكون من قطعتين علي كل جانب، العليا منها هي الحنكية المربعة، والسفلى هي غضروف ميكل، وبينما تتضخم الحنكية المربعة في الأسماك الغضروفية وتحمل الأسنان مكونة الفك الأعلى فإنها في البلطي والأسماك العظمية الأخرى تتضاءل أثناء نمو الجنين وتتحرف الي الداخل مستقرة في سقف الحلق ويتكون خارجها في هذه الأثناء عظامان كاسيان هما العظم الفكّي (**Maxilla**) وقبل الفكّي (**premaxilla**) وهما يندمجان معًا ويحملان الأسنان مكونين الفك الأعلى ويحدث أيضًا تغيير كبير في غضروف ميكل أثناء نمو الجنين فيتحور جزؤه الخلفي الي عظم بديل يسمى العظم المفصلي (**articular**) بينما يتضاءل جزؤه الأمامي وينحرف الي الداخل ويتكون خارجه عظم كاس هو العظم السنّي (**deniary**) الذي يحمل الأسنان، ويندمج العظم المفصلي مع العظم السنّي مكونين الفك الأسفل. ويتركب القوس الثاني وهو القوس اللامي من عدد من القطع العظمية أهمها اللامية الفكّيّة التي تحمل الفك الأعلى وتعمل علي ربطه بالجمجمة في منطقة المحفظة السمعية. وهناك أيضًا خمسة أقواس خيشومية توجد في جدار البلعوم وتعمل علي تقويته، وهي جميعها عظمية وتتركب من نفس الأجزاء الأربعة التي سبق وصفها في الأسماك الغضروفية أي من البلعومي الخيشومي، وفوق الخيشومي، والقرني الخيشومي، وتحت الخيشومي، والقوس الخامس منها صغير الحجم ولا يتركب إلا من عظم واحد فقط هو القرني الخيشومي.



شكل (٤٢) - منظر جانبي للهيكل العظمي لسمة عظمية

٣- العمود الفقري

العمود الفقري كما في كلب البحر يتكون من منطقتين فقط وهما منطقة الجذع، ومنطقة الذيل (شكل ٤٢) وتتركب كل منهما من عدة فقرات ثنائية التقعير، وينشأ الوسط في كل فقرة من تعظم (**ossification**) حزمة دائرية من النسيج الضام توجد حول غشاء الحبل الظهرى، ثم يمتد هذا التعظم تدريجياً الى الداخل خلال نسيج الحبل الظهرى نفسه، وتكون النتيجة اختفاء الحبل الظهرى في المناطق التي تظهر بها عملية التعظم، ولا يتبقى منه سوى أجزاء صغيرة تملأ المسافات الثنائية التحذب الموجودة بين أوساط الفقرات المتتالية، وتنحني نهاية العمود الفقري في منطقة الذيل الى أعلا ولكن يظهر الذيل خارجياً بالرغم من ذلك، وكأنه مكون من نصفين متساويين ويسمى مثل هذا الذيل، بالذيل المتجانس (**homocercal**)

٤- الحزام الصدري

الحزام الصدري في البلطي والأسماك العظمية الأخرى ضئيل الحجم ويتركب من لوحين غضروفين صغيرين، وهما متباعدان كثيراً حيث تفصلها مسافة كبيرة عند الخط البطني المتوسط للجسم، ويتكون داخل كل لوح غضروفي عظامان بديلان وهما العظم اللوحي

(scapula) في الجزء الأعلى منه، والعظم الغرابي (coracoid) في الجزء الأسفل منه، والواقع أن الزعنفة الصدرية لا تعتمد في ارتكازها علي هذا الحزام وترتبط بالجزء الخلفي للجمجمة.

٥- الحزام الحوضي

الحزام الحوضي الأولى غير موجود ويحل محله عظم كبير مثلث الشكل يعرف بالعظم القاعدي (basipterygium) وربما كان نشوء هذا العظم من التحام القطع الداخلية للأشعة الزعنفية.

٦- الزعانف

في الزعانف المزدوجة تكون حاملات الزعانف أصغر حجمًا وأقل عددًا من حاملات الزعانف الموجودة في الأسماك الغضروفية. ولكل من الزعانف المفردة والمزدوجة – بالإضافة الي حاملات الزعانف التي هي جزء من الهيكل الداخلي – أشعة زعنفية جلدية تنتمي الي الهيكل الخارجي، وتعرف هذه الأشعة بالأشعة العظمية (lepidotrichia) وهي معقلة ومتفرعة عند نهايتها ويوجد أيضًا عند أطراف الزعانف أشعة أخرى دقيقة الحجم هي الأشعة القرنية (actinotrichia) وهي غير معقلة وغير متفرعة وتقابل الأشعة القرنية الموجودة في الأسماك الغضروفية.

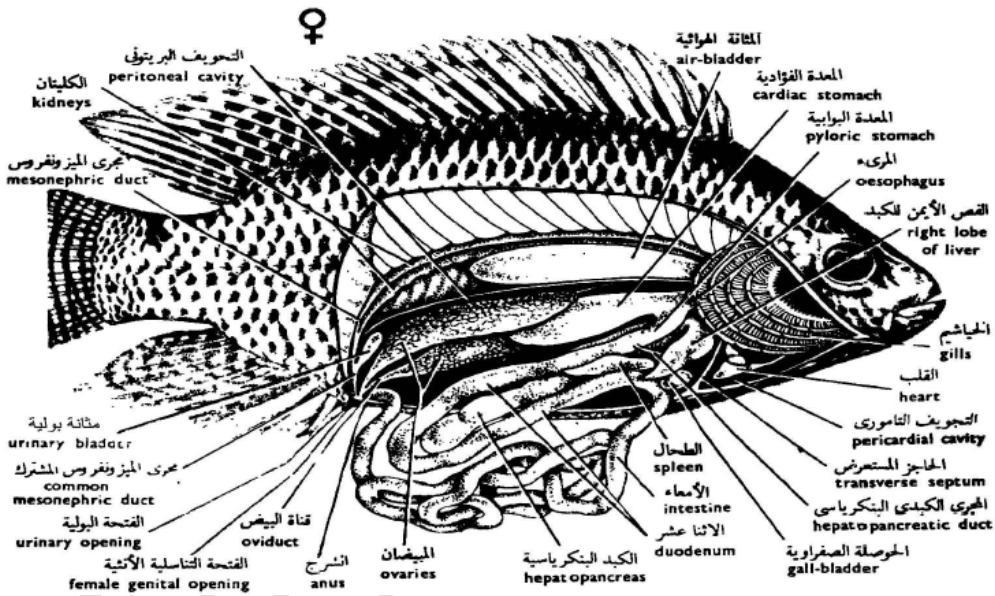
وحاملات الزعانف (pterygiophores) في الزعانف المفردة قصيرة نسبيًا وتناسب في عددها وترتيبها مع الأشواك العصبية (neural spines) والأشواك الدموية (baemal spires) للفقرات، كما تتصل بهذه الأشواك بواسطة أربطة خاصة، وتتركب كل واحدة من حاملات الزعانف من ثلاث قطع تقع الخارجية منها عند قاعدة الزعنفة بينما تكون المتوسطة والداخلية مدفونتان في الجسم (شكل ٤٢).

<https://www.youtube.com/watch?v=AkjULCUIETA>



الجهاز الهضمي

تبدأ القناة الهضمية بتجويف الفم الذي يصب في البلعوم، ويمكن تمييز البلعوم بوجود الفتحات الخيشومية علي جانبيه، يلي ذلك المريء وهو أنبوبة قصيرة تصل البلعوم بالمعدة، وتتكون المعدة من جزأين أحدهما كيس مغلق والآخر أنبوبة مفتوحة يصب طرفها الخلفي في الأمعاء (شكل ٤٣).



شكل (٤٣) - البلطي مشرحة لإظهار الأعضاء الداخلية

وتختلف الأمعاء في البلطي عنها في كلب البحر اختلافاً كبيراً ذلك لأنها في البلطي طويلة جداً وكثيرة الالتواء ويصعب تمييز الاجزاء المختلفة التي تتكون منها الأمعاء خارجياً لعدم وجود فواصل أو حدود ظاهرة، فالاثنتي عشر لا يمكن تمييزه خارجياً عن اللفافني، كما أن اللفافني ليس بينه وبين المستقيم حدود واضحة ويفتح المستقيم الي الخارج بواسطة الإست، ولا يوجد بداخل الأمعاء صمام حلزوني.

ويتركب الكبد من فصين أحدهما قصير والآخر طويل، وهما مندمجان معًا عند طرفهما الأمامي، والحوصلة المرارية كبيرة الحجم ولها جدار رقيق، وهي لا توجد داخل الكبد كما في كلب البحر، ولكنها منفصلة عنه وتظهر بوضوح خارج الكبد. ومادة البنكرياس في البلطي ومعظم الأسماك العظمية موزعة أي أنها لا تكون عضوًا قائمًا بذاته، ويوجد عادة جزء كبير من الخلايا البنكرياسية موزعة بين أنسجة الكبد، ويوجد الطحال بجوار المعدة وهو ذو لون أحمر داكن.

<https://www.youtube.com/watch?v=B-Q2OZhd0no>

<https://www.youtube.com/watch?v=pp2KpP49I38&list=RDCMUC6qpC>

[BNVtSOUD0cmZrWFBgQ&index=2](https://www.youtube.com/watch?v=BNVtSOUD0cmZrWFBgQ&index=2)

المثانة الهوائية

المثانة الهوائية (air- bladder) هي جزء متحور من القناة الهضمية، وهي في البلطي كبيرة الحجم رقيقة الجدار، وتشغل الجزء الأعلى من تجويف الجسم (شكل ٤٣) ووظيفتها أنها تجعل الكثافة النوعية للسمة مساوية تقريبًا للكثافة النوعية للماء المحيط بها، وبذلك يسهل عليها العوم في طبقات الماء المختلفة، ويتم ذلك بتغيير كمية الغاز الموجود بداخل المثانة الهوائية والذي تفرزه غدة خاصة في جدارها تعرف بالغدة الحمراء.

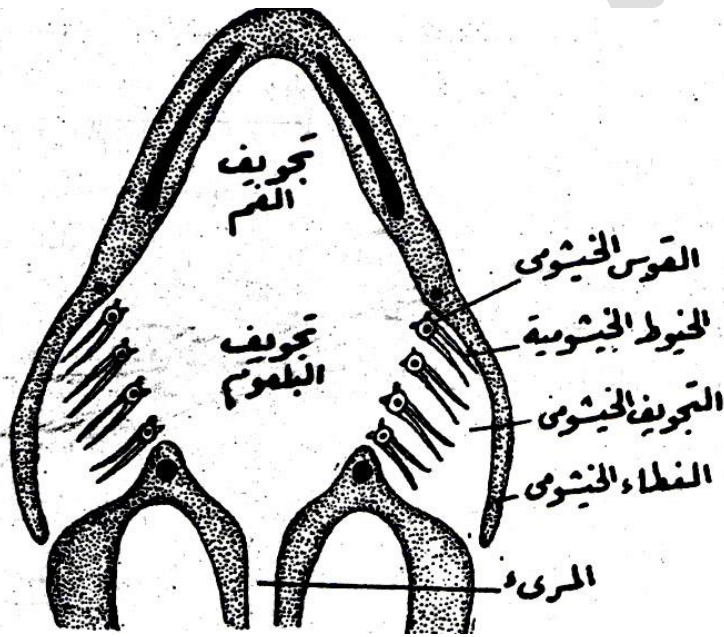
<https://www.youtube.com/watch?v=zoRad0rDFq8>

الجهاز التنفسي

يتركب هذا الجهاز من الخياشيم التي تختلف في تركيبها عن خياشيم الأسماك الغضروفية، ففي الأسماك الغضروفية توجد الصفائح الخيشومية داخل أكياس مستقلة يفصلها بعضها عن بعض حواجز خيشومية أما في الأسماك العظمية فلا توجد هذه الحواجز مما يجعل الأكياس الخيشومية تتصل بعضها ببعض لتكون تجويفًا يحده الغطاء الخيشومي من الخارج (شكل ٤٤). وتوجد الخياشيم التي تقوم بعملية التنفس داخل هذا التجويف. وهي لا

تتكون كما هو الحال في الأسماك الغضروفية من صفائح خيشومية ولكنها تتكون من خيوط رقيقة هي الخيوط الخيشومية **(gill) filaments** والطرف الخارجي لكل من هذه الخيوط ينتهي داخل التجويف الخيشومي، أما طرفه الداخلي فهو مثبت في القوس الخيشومي، ويحمل هذا القوس صفين من الخيوط الخيشومية، ويوجد بين كل قوس خيشومي والذي يليه فتحة خيشومية تصل بين تجويف البلعوم والتجويف الخيشومي.

<https://www.youtube.com/watch?v=urA1sju4GdY>



شكل (٤٤) - رسم تخطيطي لإظهار الجهاز التنفسي في الباطي

عملية التنفس

لا تختلف هذه العملية في جورها عما هي عليه في الأسماك الغضروفية فتفتح السمكة فمها حيث يدخل الماء من الوسط الخارجي الي تجويف الفم ومنه الي تجويف البلعوم، وبعد ذلك تغلق السمكة فمها، ثم تقبض عضلات البلعوم فيندفع الماء الموجود بداخله الي التجويف

الخيشومي، وفي نفس الوقت يرتفع الغطاء الخيشومي فيسمح بمرور الماء الي الخارج، وتكرر العملية بانتظام، وعندما يمر الماء من البلعوم الي التجويف الخيشومي يغمر الخيوط الخيشومية المشبعة بالدم فيأخذ هذا الدم الأكسجين الذائب في الماء ويعطي اليه ثاني أكسيد الكربون وبذلك يتحول الدم الوريدي الي دم مؤكسد.

الجهاز الدوري

القلب

يتركب القلب من ثلاث حجرات فقط وهي المجمع الوريدي والأذين والبطين وهو محاط بغشاء رقيق يعرف بالتامور، أما الحجرة الرابعة التي تعرف بالمخروط الشرياني والتي توجد في الأسماك الغضروفية فهي غير موجودة في البلطي، ولكن يوجد محلها انتفاخ يعرف بالبصلة الشريانية (**bulbus arteriosus**) وهي عبارة عن الجزء الخلفي المتمدد للأبهر البطني عند اتصاله بالبطين (شكل ٤٥) ويتكون جدار البصلة الشريانية من عضلات غير مخططة ونسيج مرن ولذلك فهي غير قادرة علي الانقباض والانبساط، أما المخروط الشرياني فيحتوي جداره علي عضلات قلبية مخططة ولوجود هذه العضلات يستطيع المخروط الشرياني أن ينقبض وينبسط كبقية حجر القلب تمامًا، ولذلك فهو يعتبر حجرة رابعة من حجرات القلب في حين لا تعتبر البصلة الشريانية كذلك.

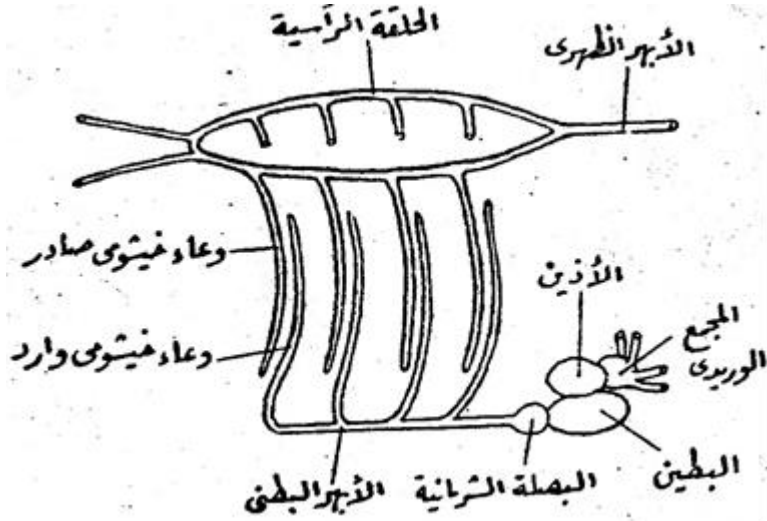
الأوعية الدموية

يخرج الأبهر البطني من البطين حيث يمتد الي الأمام ويعطي أربعة أزواج من الأوعية الخيشومية الواردة، وتتفرع هذه الأوعية داخل الخياشيم الي الشعيرات الدموية حيث يتم تبادل الغازات بين الدم الموجود فيها والمحمل بالاكسجين أثناء عملية التنفس ثم تتجمع ثانية علي شكل الأوعية الخيشومية الصادرة، وتصب جميع الأوعية الخيشومية الصادرة في وعاء

دائري، يوجد أعلى البلعوم ويعرف بالحلقة الرأسية (**cephalicus circulus**)

ويخرج من الطرف الخلفي لهذه الحلقة الأبهر الظهرى الذي يمتد الي الخلف بطول الجسم حيث يوزع الدم الشرياني علي مختلف الأعضاء حتى يصل إلى الذيل في صورة الشريان

الذيلي، ويغذى الرأس والفم شريانان سباتيان، ولا تختلف الدورة الدموية في جورها عن الدورة الدموية في كلب البحر التي سبق وصفها.



شكل (٤٥) - الجهاز الدوري في البلطي

<https://www.youtube.com/watch?v=Rc3c8xGm9CU>

<https://www.youtube.com/watch?v=z2nZrq-4p-l>

الجهاز العصبى

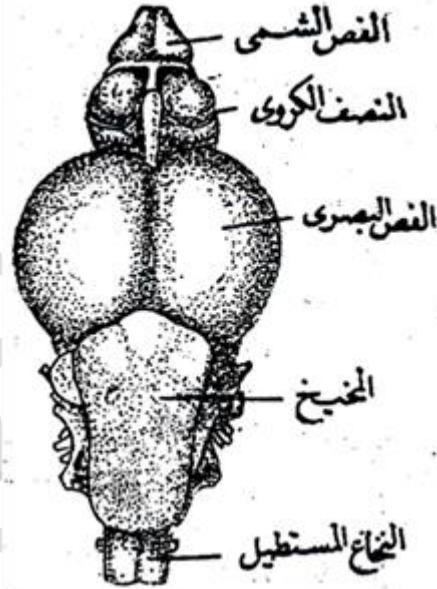
يختلف المخ في البلطي عنه في كلب البحر اختلافاً كبيراً فالفصان الشميان حجمهما صغير نسبياً (شكل ٤٦) ولا يوجد في مؤخرهما جزءان ضيقان يفصلانها عن النصفين الكرويين كما هو الحال في كلب البحر، والفصان البصريان حجمهما كبير جداً وهما بيضاويان تقريباً والمخيخ كبير الحجم أيضاً، ويليه النخاع المستطيل وهو مثلث الشكل، ويخرج من النخاع المستطيل الحبل الشوكي الذي يمتد داخل العمود الفقري ويخرج من المخ عشرة أزواج من الأعصاب المخية وهي التي سبق ذكرها في كلب البحر، وهي تشبه الي حد

كبير في خروجها من المخ وفي توزيعها علي مختلف أعضاء الجسم الأعصاب المخية لكالب البحر.

https://www.youtube.com/watch?v=lyv_DmDTbS4

https://www.youtube.com/watch?v=lyv_DmDTbS4&list=RDCMUC6qpC

[BNVtSOUD0cmZrWFBgQ&index=5](https://www.youtube.com/watch?v=BNVtSOUD0cmZrWFBgQ&index=5)



شكل (٤٦) - المخ منظورًا من السطح العلوي

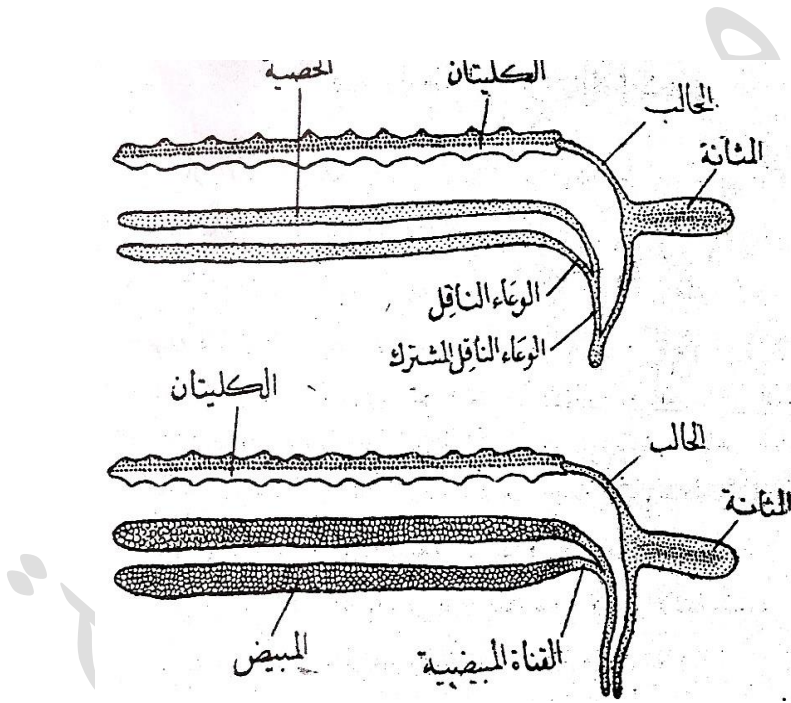
الجهاز البولي التناسلي

الذكر

يتركب الجهاز البولي من الكليتين، وهما عبارة عن جسمين شريطيين لونهما أحمر ويمتدان تحت العمود الفقري مباشرة، وهما ملتحمتان معًا، ويخرج من طرفهما الخلفي حالب

مشترك، وينتفخ الجزء المتوسط لهذا مكونا المثانة البولية وهي صغيرة الحجم نسبيا ولها جدار رقيق (شكل ٤٧).

أما الجهاز التناسلي فيتركب من الخصيتين وهما رفيفتان ولونهما مائل الي الصفرة، ويخرج منهما وعاءان ناقلان يتحدان معًا فيتكون منهما الوعاء الناقل المشترك، وهذا الوعاء قصير ويتحد مع الحالب فيفتحا معًا الي الخارج بواسطة فتحة بولية تناسلية مشتركة تقع خلف فتحة الإست، وهي توجد علي طرف حلمة قصيرة.



شكل (٤٧) - الجهاز البولي التناسلي في البطي (الشكل الأعلى للذكر) (والشكل الأسفل للإنتى)

الإنتى

الجهاز البولي مشابه تمامًا للجهاز البولي في الذكر، أما الجهاز التناسلي فيتكون من المبيضين ولونهما أيضًا مائل الي الصفرة، وتخرج منهما قناتان مبيضتان تتحدان معًا لتكونا

القناة المبيضية المشتركة، وهي تفتح الي الخارج بواسطة فتحة مستقلة تقع أمام الفتحة البولية وبالقرب منها.

التكاثر

البيض صغير الحجم ولا يتم تلقيحه داخل جسم الأنثى كما هو الحال في كلب البحر، ولكنه يلحق في الماء حيث تضعه الأنثى وبالقرب منه يضع الذكر الحيوانات المنوية واندماج هذه الحيوانات مع البيض يتم تلقيحه، وهو يعرف في هذه الحالة بالتلقيح الخارجي وبعد ذلك تدخل الأنثى البيض في فمها ليفرخ داخله، ثم تخرج الصغار في الوسط الخارجي، وهذا النوع من التلقيح أقل شيوعاً في الأسماك العظمية من تفريخ البيض في الماء عقب التلقيح.

<https://www.youtube.com/watch?v=KuDV8GfB6L0&list=RDCMUC6qpC>

[BNVtSOUDCmZrWFBqQ&index=10](https://www.youtube.com/watch?v=KuDV8GfB6L0&list=RDCMUC6qpC)



تقسيم طائفة الاسماك العظمية

تنقسم طائفة الأسماك العظمية إلى طويقتين وهما :

١- طويقة الأسماك المنخرية_ (Sub class Choaniahthyes)

وهي تحتوي علي أسماك لها فتحة أنف خارجية وأخرى داخلية تفتح في تجويف الفم كما هو الحال في الحيوانات الأرضية، وهي بذلك تختلف اختلافاً كبيراً عن بقية الأسماك التي لا يوجد لها سوى فتحة أنف خارجية فقط، وزعانفها المزدوجة لها فصوص قاعدية، وتعمل المثانة الهوائية في هذه الأسماك عمل الرئة وقشورها كبيرة الحجم ومستديرة. وهي تحتوي علي رتبتين هما :

أ- رتبة الأسماك القديمة (Order Crossopterygii)

اسماك الزعانف المزدوجة لها فصوص قاعدية مستديرة، ولذا عرفت هذه الأسماك من زمن طويل بالأسماك فصية الزعانف، ويكون اتصالها بالحزام الحوضي بواسطة عظم واحد فقط، وفتحة شبه الخيشوم موجودة، ولهذه الرتبة أهمية خاصة إذ يرجح العلماء أن تكون هي الأصل الذي تطورت عنه الحيوانات الأرضية، وقد اعتبرت هذه الرتبة من زمن طويل أنها رتبة بائدة (أي أن جميع أسماكها قد انقرضت) ولكن اكتشفت إحدى هذه الأسماك حية بالقرب من شاطئ أفريقيا عام ١٩٢٩

ب- رتبة الأسماك الرئوية (Order Dipnoia)

لهذه الاسماك زعانف مزدوجة لها محور مستطيل معقل تخرج منه فروع جانبية، وفتحة شبه الخيشوم غير موجودة، ويوجد في أمعائها صمام حلزوني، ولا يوجد من الأسماك الرئوية التي تعيش في الوقت الحاضر سوى ثلاثة أجناس فقط منها جنس البروتوبترس (Protopterus) ويعيش في أفريقيا.

٢- طويئة التليوستومات (Sub- class actinopterygii)

تحتوي على معظم الأسماك العظمية، وفيها الزعانف المزدوجة ليس لها فصوص قاعدية بل تتصل الأشعة الزعنفية بالحزامين الصدري والحوضي مباشرة ويطلق عليها الأسماك شعاعية ، وليس لها فتحة أنف داخلية ولذا لا تتصل التجويفات الأنفية بتجويف الفم، وليس لها مجمع، بل يوجد لكل من القناة الهضمية والجهاز البولي التناسلي فتحة مستقلة ويوجد ثلاثة رتب وهي :

أ- رتبة الجانويدات الغضروفية (Order Chondroslei)

لا يوجد منها إلا القليل من الأنواع الحية، والهيكل الداخلي يتركب أغلبه من الغضروف، ويوجد بأمعائها صمام حلزوني، كما توجد فتحة شبه الخيشوم عادة وقشورها من النوع الجانويدي (ganoid) وهي تنقسم الي رتبتين وهما :

١- رتبة أبو بشيرات (Sub- order Polypterini)

وهي تختلف عن التليوستومات النموذجية في أن الزعفة الصدرية لها فص قاعدي، ولذا كانت توضع فيما مضى مع الأسماك القديمة، وتفتح المثانة الهوائية المزدوجة (الرتتان) في الجدار البطني للمريء، ولا يوجد منها حياً سوى جنسين فقط ويعيش أحد أنواع هذين الجنسين وهو المعروف بأبو بشير (*Polypterus bichir*) في نهر النيل.

٢- رتبة السبينسرات (Sub-order acipenseroidea)

وهي تمتاز بوجود بوز طويل يمتد أمام الفم، ويقع الفم علي السطح البطني للرأس، والحبل الظهرى باق في الحيوان اليافع، والفقرات غير كاملة التكوين، وتفتح المثانة الهوائية في الجدار الظهرى للقناة الهضمية، ومن أمثلتها الاسبينسر (*Acipenser*).

ب- رتبة الجانويدات العظمية (Order hotostei)

يحتوي الهيكل الداخلى لها علي نسبة من العظم أكبر مما يوجد في الرتبة السابقة، ولكن القشور الجانوبديية لا توجد دائماً، وفتحة شبه الخيشوم غير موجودة، وتوجد لها مثانة هوائية واحدة تفتح في الجدار الظهرى للقناة الهضمية وهي تنقسم الي رتبتين وهما :

١- رتبة اللبيدوستيات (Sub-order lepidosteoidei)

الجسم اسطواني مستطيل ويوجد في مقدمه بوز طويل ضيق، وهو مغطي بدرع كامل من القشور الجانوبديية السمكية، وتستخدم المثانة الهوائية كالرئة، ويوجد منها جنس واحد فقط يعيش في أمريكا الشمالية وهو جنس لبيدوستيس (*lepidosteus*)

٢- رتبة الأيميات (Sub- order amioidea)


ويوجد لها زعفة ظهرية مستمرة علي السطح الظهرى للجسم، والقشور كبيرة ومن النوع المستدير (*cycloid*) وتستخدم المثانة الهوائية في عملية التنفس، ولا يوجد منها سوى نوع واحد فقط هو أيما كالفا (*Amia calva*) (شكل ٤٨).



شكل (٤٨) - سمكة الأيميا كالفا

٣- رتبة التلوساتات (Order teleostei)


وهي تحتوي علي الغالبية العظمى من الأسماك العظمية المعروفة، وفيها الهيكل الداخلي أغلبه من العظم، والقشور إما مستديرة أو مشطية، وفتحة شبه الخيشوم غير موجودة، وتوجد لها مئانة هوائية واحدة تفتح في الجدار الظهري للقناة الهضمية، ولا يوجد بالأمعاء صمام حلزوني، ومن أمثلتها البلطي والبوري والبياض وغيرها (شكل ٤٩).



(أ)



(ب)



(ج)

شكل (٤٩) - اسماك عظمية، أ- سمكة البورى، ب- سمكة البياض، ج- سمكة السالمون



طائفة البرمائيات Class Amphibia

البرمائيات هي مجموعة من الفقاريات تشمل الضفادع والسندرات والنيوتات وبعض أنواع دودية الشكل تقيم في حفر داخل الأرض في المناطق الاستوائية، وقد سميت بالبرمائيات وهي كلمة مركبة من بر وماء لأن جميع الأنواع النموذجية منها تبدأ حياتها بشكل يرقات تعيش في الماء وتتنفس الأكسجين المذاب فيه بواسطة الخياشيم كما هو الحال في الأسماك، وفي أثناء تطور هذه اليرقات الي الحيوان اليافع تضم هذه الخياشيم تدريجياً وتتكون بدلاً منها رئتان يتنفس بها الحيوان تنفساً هوائياً بأن يأخذ الأكسجين من الهواء مباشرة كما تفعل الزواحف والطيور والثدييات أي أن اليرقة تعيش في الماء ثم تتطور الي حيوان يافع يعيش علي اليابسة . فالبرمائيات من الفقاريات رباعية الاقدام **Tetrapoda** وهي اولى الحبليات التي حاولت الانتقال من البيئة المائية الي اليابسة. ان موقع البرمائيات في المملكة الحيوانات من ناحية التركيب والوظيفة هو بين مجموعتي الاسماك والزواحف، فالبرمائيات هي المجموعة الاولى من بين الحبليات التي استطاعت المعيشة خارج الماء. لقد عاشت البرمائيات تغيرات جسمية كبيرة بانتقالها من المحيط المائي الي اليابسة حيث نشأت لها اطراف عوضا عن الزعانف ورئات عوضا عن الخياشيم وحصلت بعض التغيرات في جلدها وهيكلها العظمي وعضلاتها. ويوجد حوالي (٢٠٠٠) نوع من البرمائيات منها الضفادع والعلاجم والسلمندرات وغيرها. والبرمائيات هي أقل الفقاريات في عدد أنواعها بالنسبة للتدييات التي يصل عدد انواعها الي (٢٧٠٠) والزواحف التي يوجد منها (٣٥٠٠) نوع والأسماك ويبلغ عددها حوالي (٨٠٠٠) نوع والطيور ويوجد منها ما يقرب من (١٠٠٠٠) نوع.

مميزاتها العامة:

١- تقضى أطوارها اليرقية في الماء ثم تخرج إلى اليابس عند بلوغها الطور اليافع.

٢- اجسامها مختلفة الاشكال فقد يكون الحيوان ذي جذع طويل وراس متميز وعنق ويل او قد يكون الجذع مندمج بالراس من دون وجود العنق بينهما.

٣- لها عادة اربعة اطراف الا ان بعضها عديمة الاطراف. وتكون الاطراف الخلفية اطول من الاطراف الامامية في البعض، او تكون الاطراف صغيرة ومتساوية الحجم في البعض الاخر.

٤- جلدها رطب ويحتوي على كثير من الغدد التي بعضها سمية كما يحتوي الجلد على خلايا صبغية (pigment cells).

٥- الجلد خالي من الحراشف عدا قليل من حراشف ادمية في بعضه، كما يتكون بداخله في بعض الأنواع هيكل خارجي عظمي ولا يوجد مثل هذا الهيكل علي الإطلاق في أنواع أخرى.

٥- تتنفس بواسطة الخياشيم والرئات والجلد وبطانة الفم وتوجد الخياشيم خلال الاطوار اليرقية وقد تبقى في البعض منها مدى الحياة.

٦- من ذوات الدم البارد

٧- الزعانف المفردة إن وجدت، ليس لها أشعة زعفرانية

٨- توجد في مجتمها لقمتان مؤخرتان - يحملها العظامان المؤخريان الخارجيان - للاتصال بأولى فقرات العمود الفقري

٩- ويحتوي القلب علي خمس حجر وهي "المجمع الوريدي - والأذين الأيمن - والأذين الأيسر - وبطين واحد - ومخروط شرياني

١٠- تفتح القنوات الصادرة من الخصية في الكلية ولذلك تكون القناة الكلوية قناة بولية تناسلية

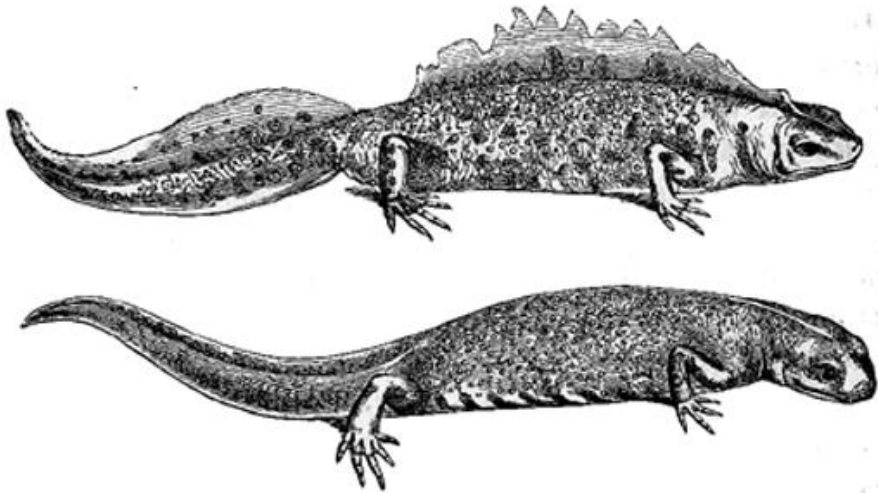
وقد قمنا العام السابق بدراسة تشريحية للضفدعة، وسندرس الآن نوعاً آخر من

البرمائيات وهو النيبوت أو التريتون (*Trion cristatus*).

النوت *Triton Cristatus*

الشكل الخارجي

يختلف جسم النوت عن جسم الضفدعة في أنه مستطيل، وله ذيل يبلغ نصف طول الجسم تقريباً وهو مضغوط من الجانبين وتحيط به زعفة ذيلية مستمرة ويوجد في الذكر الي جانب هذه الزعفة الذيلية زعفة ظهرية تمتد فوق الخط المنصف لكل من الجذع والرأس، ويزيد حجمها كثيراً في زمن التكاثر، ولا توجد زعفة ظهرية في الأنثى (شكل ٥٠) والرأس مضغوط من أعلى الي أسفل وهو بيضي الشكل تقريباً والعينان صغيرتان ويحيط بكل منهما جفنان متحركان، وفتحتا الأنف صغيرتان جداً ويقعان عند طرف البوز. ويحمل الجذع زوجين من الأطراف، الطرف الامامى منهما به أربعة أصابع، وبالخلفي خمسة أصابع، وتوجد فتحة المجمع عند نهاية الجذع، وهي فتحة طولية تقع خلف الطرفين الخلفيين مباشرة والجلد أملس ويحتوي علي كثير من الغدد الجلدية وهو داكن اللون من الجهة الظهرية وأصفر مبقع ببقع صفراء من الجهة البطنية، ويستخدم الجلد - كما هو الحال في الضفدعة - في التنفس، ولا تتكون في الجلد قشور أو أشعة زعفرية من أي نوع.



شكل (٥٠) - ذكر النوت (الشكل الأعلى) وأنثى النوت (الشكل السفلي)

الجهاز الهيكلي

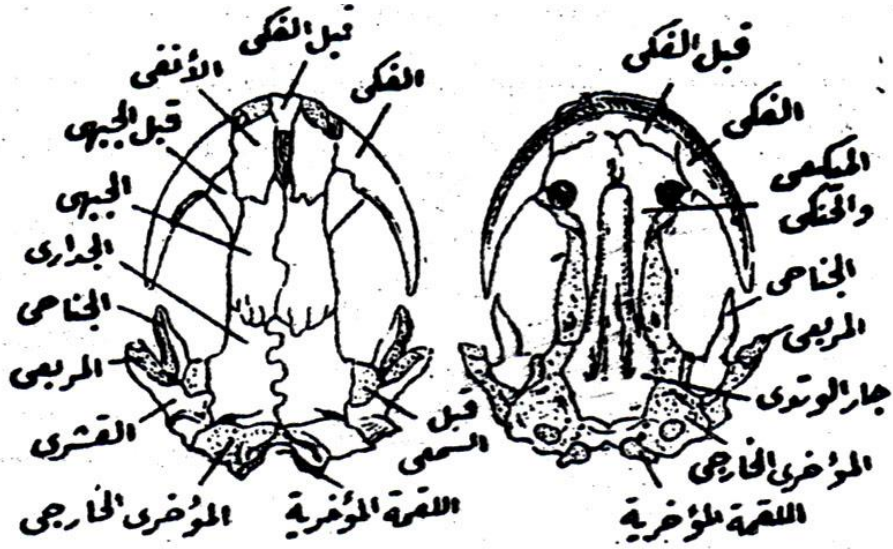
الجمجمة

العلبة المخية اسطوانية الشكل وتتصل بها من الأمام المحفظتان الشميتان ومن الخلف المحفظتان السمعتان، وتبرز عظام الوجه والفكين كثيراً الي الخارج فتظهر الجمجمة مفلطحة من أعلى الي أسفل، ويوجد علي السطح الأعلى للجمجمة من الأمام الي الخلف العظام الأنفیان وقبل الجبهين والجهيان والجداريان وكلها عظام كاسية شكل (٥١). ويوجد خلفها العظام المؤخريان الخارجيان وهما عظامان بديلان يحملان القمتين المؤخرتين اللتين تتصلان بأولى فقرات العمود الفقري، ويوجد علي الجانب الخارجي للعظم الجداري عظم كبير هو العظم القشري وتحتة هو العظم المربعي الذي يتصل به الفك الأسفل، كما يوجد بين العظم الجداري والعظم القشري عظم صغير يوجد في جدار المحفظة السمعية ويسمى قبل السمعي، وتحتة يمتد الي الأمام العظم الجناحي. وفي الفك العلى يلتحم العظامان قبل الفكين الي عظم واحد متوسط يحيط به من كل جانب العظم الفكي وهو أكبر منه حجماً ويمتد الي الخلف مقترباً من العظم المربعي، ويحمل العظامان قبل الفكي والفكي صفاً واحداً من الأسنان الصغيرة ويوجد بالإضافة الي هذه الأسنان الفكية أسنان أخرى علي سقف الحلق، ويحمل الأسنان الأخيرة عظم مزدوج يمثل العظم الميكي والعظم الحنكي ملتحمين معاً، ويوجد خلف هذا العظم المزدوج وعلي الخط المنصف للجمجمة عظم متوسط كبير الحجم هو العظم جار الوتدي. وفي الفك الأسفل يتحول الجزء الخلفي لغضروف ميكل الي عظم بديل هو العظم المفصلي، أما الجزء الأمامي لهذا الغضروف فهو محاط بعظمين كاسيين وهما، العظم السني من الخارج، والعظم البقعي من الداخل، ويحمل العظم السني صفاً واحداً من الأسنان.

العمود الفقري

العمود الفقري طويل ويتكون من منطقتين واضحتين وهما منطقة الفقرات الجذعية، ومنطقة الفقرات الذيلية، والفقرات الجذعية مستطيلة وتتكون كل منها من الوسط والقوس العصبي، ولها تنوعان مستعرضان غليظان يحملان زوجاً من الضلوع القصيرة، وتوجد هذه

الضلع علي جميع الفقرات الجذعية ما عدا الفقرة الأولى، أما الفقرات الذيلية فهي تتكون من الوسط الذي يحمل قوسًا عصبيًا علي الناحية الظهرية وقوسًا دمويًا علي الناحية البطنية.



شكل ٥١ - جمجمة النيت منظور من السطح العلوي (علي اليسار) والسطح السفلي (علي اليمين)

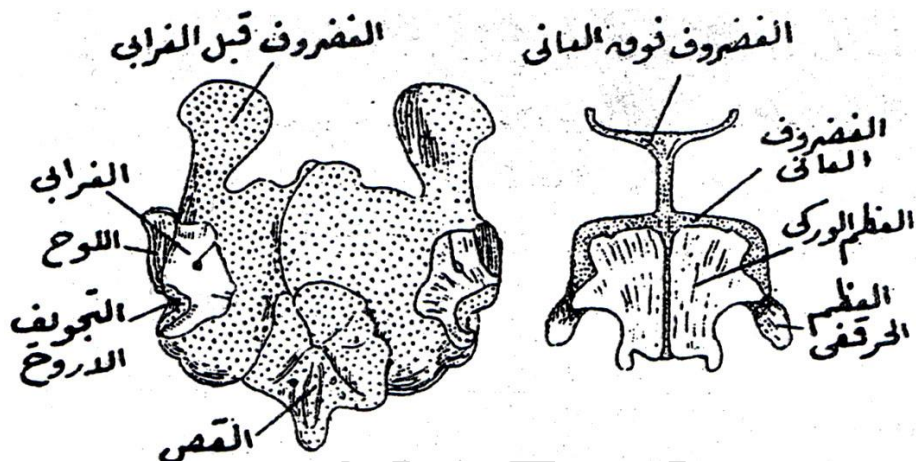
الحزام الصدري

يتركب هذا الحزام من لوحين غضروفيين كبيرين، ويتكون في كل منهما عظامان بديلان وهما، اللوح والغرابي، ويوجد بين هذين العظميين التجويف الأرواح الذي يتحرك عليه الطرف الأمامي، ويوجد أمام العظم الغرابي غضروف يسمى قبل الغرابي، كما يوجد فوق اللوح غضروف يسمى فوق اللوح، ويوجد بين العظمين الغرابيين لوح غضروفي متوسط يربطهما معًا القص (شكل ٥٢).

الطرف الأمامي

لا يختلف هيكل الطرف الأمامي في النيت عن الضفدعة كثيرًا، فهو يتركب من عظم العضد ويليه عظامان منفصلان وهما الزند والكعبرة يلاحظ أن الزند والكعبرة يلتحمان معًا

في الضفدعة الي عظم واحد يسمى الزند الكعبري ويوجد في في اليد سبعة رسغيات يدوية صغيرة يليها أربع مشطيات يدوية مستطيلة تتصل بها الأصابع، وهناك أربعة أصابع فقط إذ لا يوجد الأصبع الأول في اليد.



شكل (٥٢) - الحزام الصدري للثديت (علي اليسار) والحزام الحوضي (علي اليمين)

الحزام الحوضي

يتصل هذا الحزام بما يعرف بالعجز وهو مكون من زوج من الضلوع المتحورة ويتركب الحزام الحوضي من نصفين أيمن وأيسر، ويتركب كل نصف من العظم الحرقفي وهو الذي يتصل بالعجز والعظم الوركي وهو كبير الحجم ويقع علي السطح البطني للحزام الحوضي والغضروف العاني ويقع أمام العظم الوركي (شكل ٥٢) ويوجد بالحزام الحوضي غضروف رفيع متوسط ذو شعبتين يسمى الغضروف فوق العاني.

الطرف الخلفي

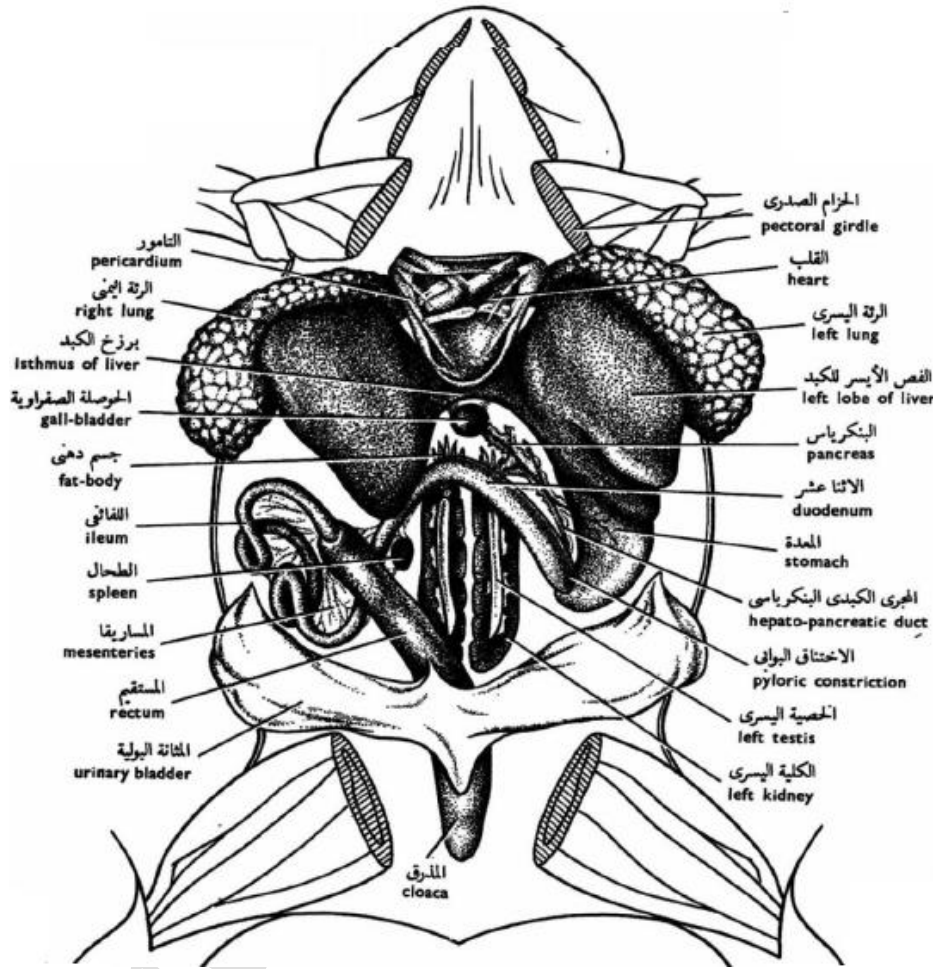
لا يختلف أيضاً هيكل هذا الطرف عن هيكل الطرف الخلفي للضفدعة كثيراً، فهو يتركب من عظم الفخد ويليها عظامان منفصلان وهما القصبية والشظية ويلاحظ أيضاً أن القصبية والشظية ملتحمتان معاً في الضفدعة الي عظم واحد ويوجد في القدم ثمانية رسغيات تقدمية صغيرة

الحجم يليها خمس مشطيات قديمه مستطيلة، والأصابع كلها موجودة في القدم وعددها خمسة أصابع.

الجهاز الهضمي

تبدأ القناة الهضمية بتجويف الفم ويحيط به الفك العلوي والأسفل، ويحمل كل منهما أسنانًا دقيقة الحجم، ويوجد بالإضافة الي هذه الأسنان أسنان أخرى علي سقف الحلق وهي مرتبة في صفين طويلين وليست وظيفة هذه الأسنان الدقيقة مضغ الطعام بل يستخدمها الحيوان في القبض علي فريسته التي يبتلعها كتلة واحدة، وتكون هذه الفريسة غالبًا من الديدان الصغيرة الحجم أو الحشرات المائية، ويوجد اللسان عند قاع التجويف الفمي وطرفه الخلفي سائب جزئيًا، يليه البلعوم الذي يؤدي إلى المريء (أنبوب يؤدي إلى المعدة) ولا يوجد فاصل واضح بين المريء والمعدة، ويخلط الغذاء ويهضم جزئيًا في المعدة، والمعدة مستقيمة تقريبًا وتفتح في الأمعاء الدقيقة، ويوجد بالأمعاء الدقيقة قليل من الانتشاءات حيث يتم معظم الهضم في الامعاء الدقيقة، وتحتوي أنسجة كل من المعدة والأمعاء الدقيقة، على غددة عديدة تفرز العصارة الهضمية التي تفتت الغذاء إلى مواد يمكن امتصاصها والاستفادة منها، من قبل جسم الحيوان. ثم تفتح الامعاء في المستقيم وهو واضح عنها تمام الوضوح ويتم اكتصاص الغذاء المهضوم عبر جدران الامعاء الدقيقة، ثم تتحرك بعد ذلك بقايا الفضلات إلى الأمعاء الغليظة، ومن ثم إلى المجمع ومنها إلى فتحة المجمع (شكل ٥٤).

وتوجد غدتان كبيرتان هما، الكبد والبنكرياس، والكبد مقسم الي عدة فصوص وله حوصلة مرارية وتتحد القناة المرارية الآتية من الكبد مع القناة البنكرياسية الخارجة من البنكرياس حيث تتكون منهما قناة متحدة تصب في الأمعاء، والطحال جسم أحمر اللون بيضي الشكل يقع بجوار المعدة ويتصل بالمساريق.



شكل (٥٣) - الضفدعة مشرحة لإظهار الجهاز الهضمى والأعضاء الداخلية

الجهاز التنفسي

معظم البرمائيات التي تعيش على اليابسة تتنفس عن طريق الرئتين، بينما تتنفس الأتوار المكتملة النمو - التي تعيش في المياه، والبرقات عن طريق الخياشيم - مثلما تفعل الأسماك تماما. وبالإضافة إلى ذلك تتحصل جميع البرمائيات على الأكسجين عن طريق الجلد، ومن

خلال غشاء بطانة الفم والحلق .وبعض أنواع السمندرات الصغيرة الحجم لارثة لها؛ لأنها تتنفس عن طريق الجلد أو الفم.

يبدأ الجهاز التنفسي بالمزمار (**glottis**) وهو فتحة توجد في قاع البلعوم خلف اللسان وتؤدي الي أنبوبة طويلة هي القصبة الهوائية (**trachea**) وهي تمتد علي السطح البطني للمريء ثم تنقسم الي شعبتين (**bronchi**) تذهب كل منهما الي إحدى الرئتين، والرئتان طويلتان وسطحهما أملس وهما تتصلان بالكبد والأعضاء الأخرى عند قاعدتهما ولكن طرفاهما سائبان في تجويف الجسم.

الجهاز الدوري

القلب

يوجد القلب عند أول الجذع حيث يقع بين قاعدة الرئتين محاطًا بالتامور وهو يتركب من خمس حجرات هي (المجمع الوريدي والأذين الأيمن والأذين اليسر والبطين والمخروط الشرياني) ويحتوي المخروط الشرياني علي صمامات بداخله، ويؤدي الي وعاء كبير هو الجذع الشرياني.

الجهاز الشرياني

يخرج من الجذع الشرياني ثلاثة أزواج من الأقواس الشريانية وهي: ١- القوس السباتي

(**carotid arch**)

٢- القوس الجامع (**systemic arch**)

٣- القوس الرئوي (**pulmonary arch**)

ويعطى القوس السباتي شريانًا صغيرًا هو الشريان اللساني الي اللسان والحنك ثم يمتد علي هيئة الشريان السباتي المشترك الذي يحمل الدم الي الجزء الأعلى من الرأس والمخ، ويوجد عند أول الشريان السباتي المشترك جزء منتفخ يعرف بالغدة السباتية (شكل ٥٥) ويحمل القوس الرئوي الدم غير المؤكسد الي الرئة حيث تتم أكسدته، وهو يتصل بالقوس الجامع المقابل له بواسطة قناة عرضية تسمى القناة الشريانية (**arteriosus ductus**)

وتسمى أيضًا قناة بوتالي (**botalli ductus**) أما القوس الجامع فهو أكبر الأقواس الثلاثة وهو ينحى الي الخلف حيث يتحد مع القوس الجامع المقابل له مكونًا الأبهر الظهرى، ويخرج من القوس الجامع قبل نقطة الاتحاد مباشرة الشريان تحت الترقوي الذي يمتد الي الطرف الأمامي، أما الشريان الجلدي الذي يحمل الدم الي الجلد فهو يخرج من أول الشريان تحت الترقوي، وعند نهاية الجذع يعطي الأبهر الظهرى الشريان الحرقفي للطرف الخلفى ثم يمتد في الذيل علي هيئة الشريان الذيلي.

الجهاز الوريدي

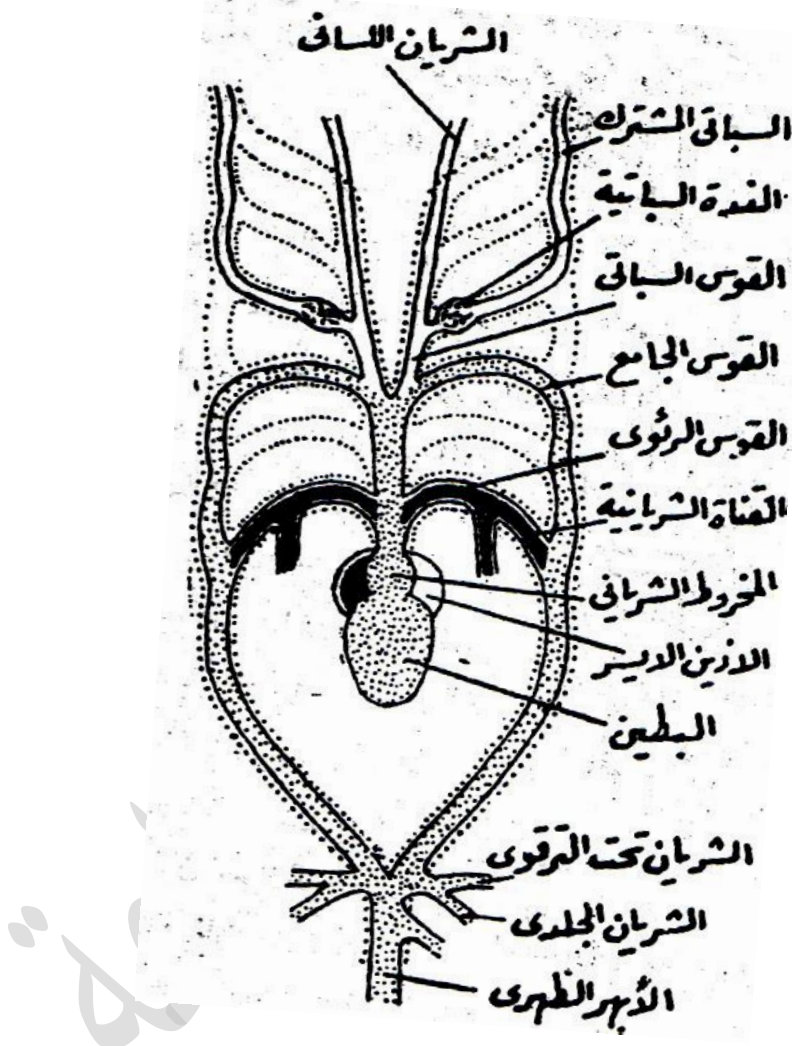
يصل الدم إلي المجمع الوريدي في ثلاثة أوعية كبيرة هي الوريد

١- الأجوف الأمامي الأيمن

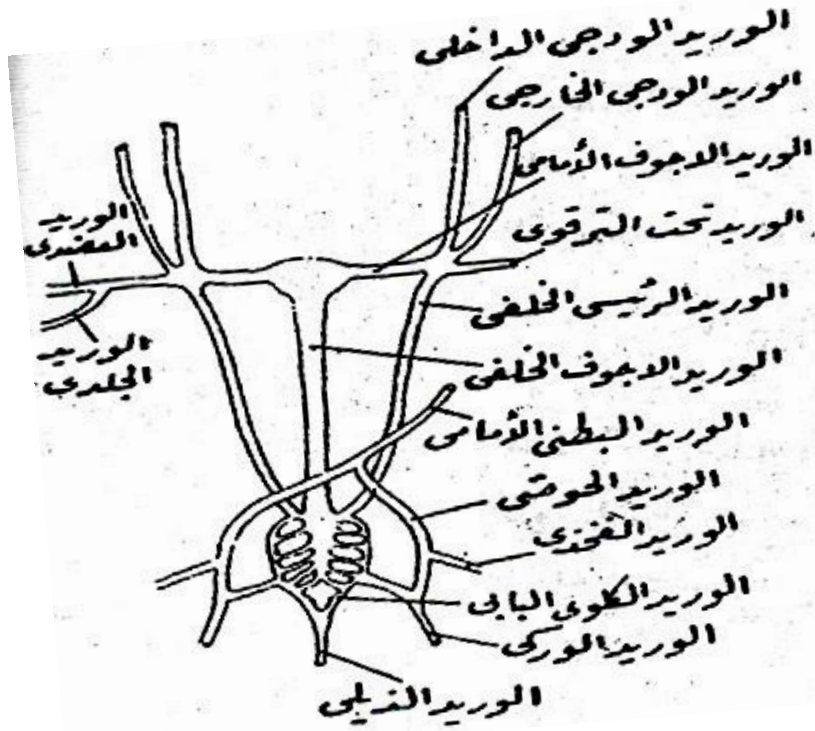
٢- الأجوف الأمامي

٣- الوريد الأجوف الخلفى

ويتكون الوريد الأجوف الأمامي من اتصال أربعة أوردة وهي الوريد الودجى الخارجى ويحمل الدم من الأجزاء البطنية للرأس ومن اللسان والوريد الودجى الداخلى ويحمل الدم من الأجزاء الظهرية للرأس ومن الوريد تحت الترقوي ويتركب من الوريد العضدى الذي يحمل الدم من الطرف الأمامي والوريد الجلدي الذي يحمل الدم من الجلد " والوريد الرئيسى الخلفى ويحمل الدم من الكلية (شكل ٥٦)، أما الوريد الأجوف الخلفى فيأخذ الأوردة الكبدية من الكبد والأوردة الكلوية من الكليتين، ويرجع الدم من الذيل في الوريد الذيلي وهو ينقسم الي وريدين كلويين بابيين يحمل كل منهما الدم الي احدى الكليتين، ويتصل بكل وريد كلوي بابي وريدان من الطرف الخلفى وهما، الوريد الفخذي والوريد الوركى، وهناك وريدان حوضيان يتحدان معًا ليتكون منهما الوريد البطنى الأمامى.



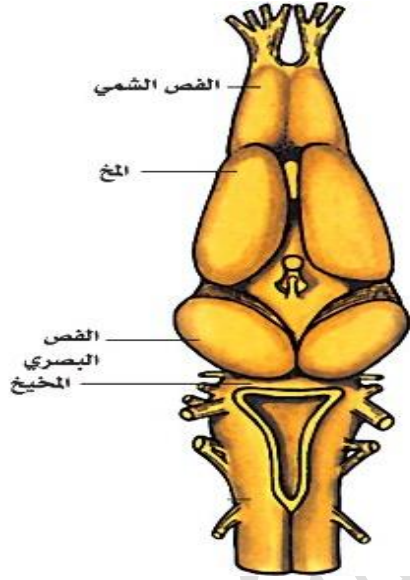
شكل (٥٤) - القلب والأقواس الشريانية فى النبوت



شكل (٥٥) - الجهاز الوريدي في النيوت

الجهاز العصبي

يشبه مخ النيوت في شكله العام مخ الضفدعة، ولكنه يختلف عنه في بعض التفاصيل، فالنصفان الكرويان مستطيلان واسطوانيان في النيوت ولا يوجد بينهما أي اتصال آخر غير اتصالهما عن طريق سرير المخ، ولما كان سقف سرير المخ رقيقاً فإنه يمكن بوضوح مشاهدة الانتفاخين الموجودين في قاعه وهما السريران البصريان (شكل ٥٧) والمخ المتوسط بسيط التركيب ويحتوي علي فصين بصريين صغيرين ليسا في وضوح الفصين البصريين للضفدعة، كما أن المخيخ في النيوت أصغر حجماً عما هو عليه في الضفدعة.

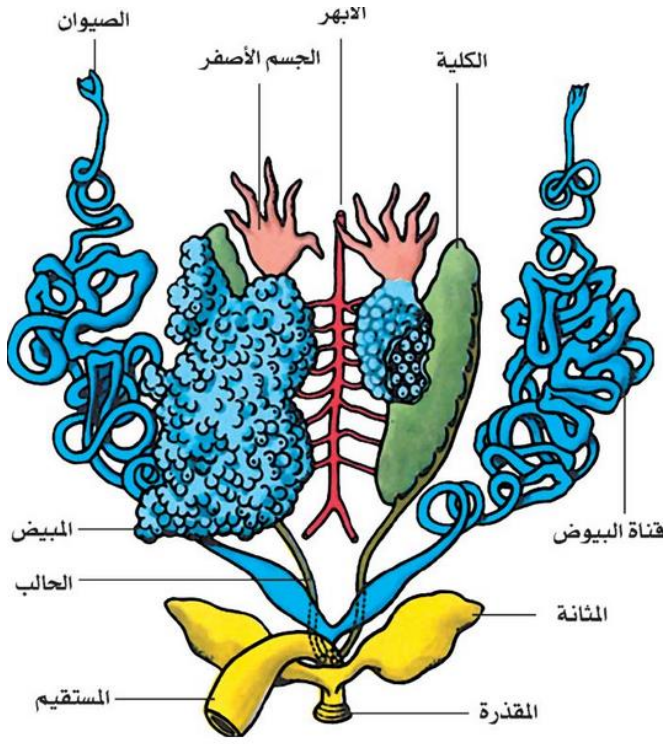


شكل (٥٦) - مخ النيوٲ منظورًا من السطح العلوي

الجهاز البولي التناسلي

الأنثى

تقع الكليتان وهما علي شكل شريطين طويلين ضيقين علي جانبي الأبهري الظهري، والجزء الأمامي لكل كلية شديد الضيق ثم تتسع قليلاً في جزئها الخلفي وتمتد القناة الكلوية (archinephric duct) علي الجانب الخارجي للكلية، وتقع قناة المبيض - وهي قناة طويلة كثيرة الالتواء - علي الجانب الخارجي للقناة الكلوية (شكل ٥٨) وهي تفتح في تجويف الجسم بواسطة فتحة متسعة مهدبة توجد بالقرب من قاعدة الرئة بينما يفتح طرفها الخلفي لها في المجمع، ويقع المبيضان علي الناحية الداخلية للجزء الأمامي من الكليتين، وتتعلق كل منهما بالجدار الظهرى للجسم بأغشية دقيقة هي مساريق المبيض

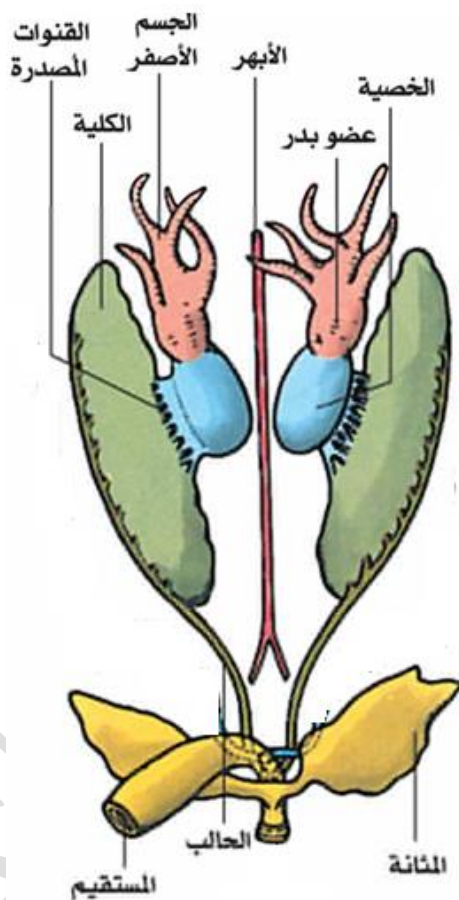


شكل (٥٧) - الجهاز البولي التناسلي لانثى إحدى البرمائيات

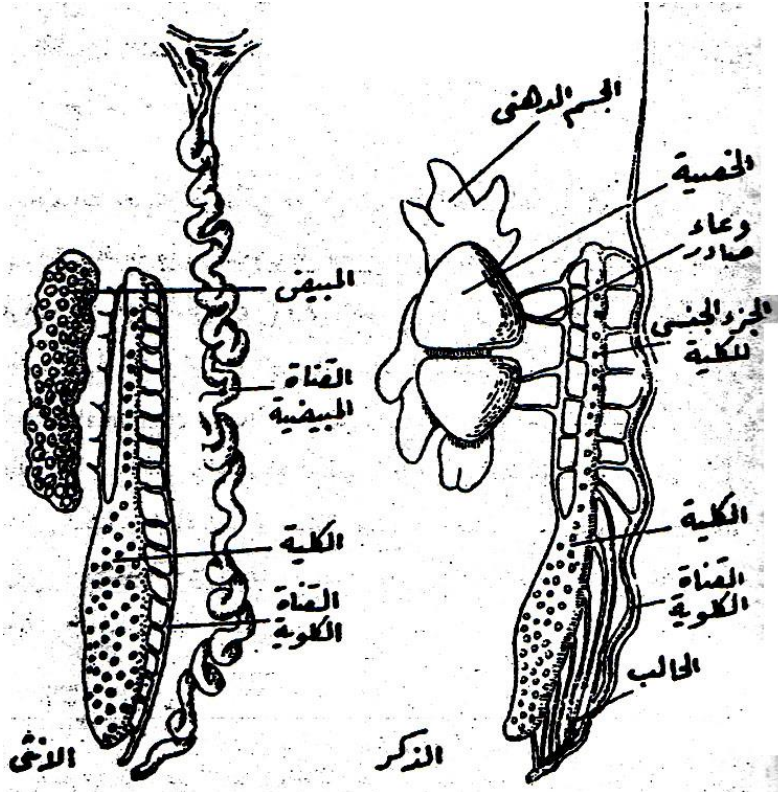
الذكر

هناك خصيتان في الذكر تقع كل منهما على الجانب الداخلي للجزء الأمامي الضيق من الكلية المقابلة لها، وتتكون كل خصية من جسمين مخروطيين يتقابلان معًا عند طرفيهما المتسعين (شكل ٥٩) وهي تتعلق من الجدار الظهري للجسم بواسطة مساريق الخصية، ولما كانت الخصية تتصل بالجزء الأمامي للكلية بواسطة عدد من الأوعية الصادرة (vasa efferentia) فإنه يطلق على الجزء الخلفي (الجزء الجنسي للكلية) وتفتح القنوات الخارجة من الجزء الجنسي للكلية في القناة الكلوية مستقلة بعضها عن بعض، بينما تتصل

القنيتان الخارجتان من الجزء غير الجنسي للكلىة مع بعضها البعض مكونة قناة قصيرة هي الحالب ويفتح الحالب في القناة الكلوية قبل وصولها إلى المجموع.



شكل (٥٨) - الجهاز البولي التناسلي لذكر البرمائيات

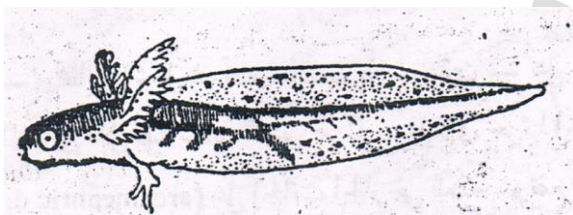


شكل (٥٩) - الجهاز البولى التناسلى للنبوت (ذكر وانثى)

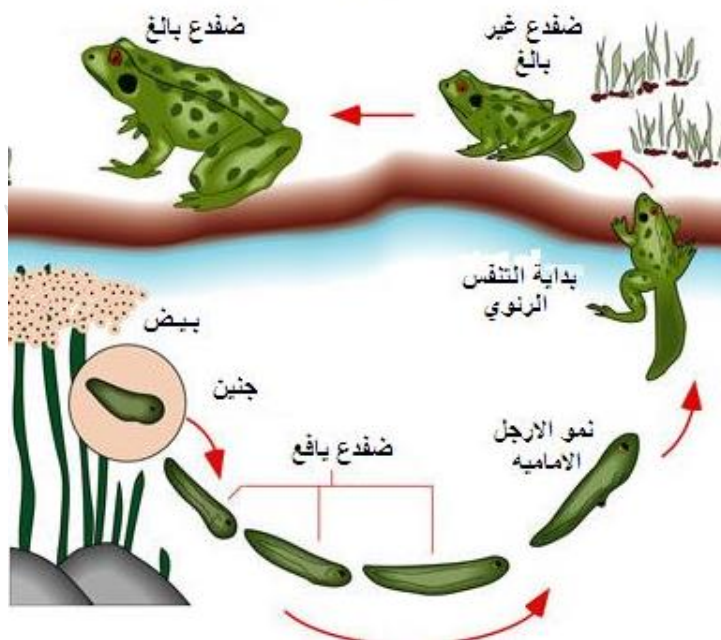
التكاثر

تتكاثر البرمائيات عادة خلال أوقات المطر حيث تتجمع بالليل في مجموعات كبيرة فيسهل على كل منها أن يجد شريكه. ويحدث الإخصاب، وهو التحام البيوض مع الحيوانات المنوية خارج جسم الانثى فى الضفادع والعلاجيم، بينما يتم الإخصاب بداخل جسم الانثى قبل وضع البيض فى السمندر والبرمائيات السحلية. وفي كثير من البرمائيات تضع الإناث عددًا كبيرًا من البيوض مرة واحدة، وتفقس اليرقات فى العادة فى المياه، أو فى مكان رطب، وبيض البرمائيات غير مغلف بقشور، ولكن تغطيه مادة هلامية شبيهة بالجلاتين، ومعظم البرمائيات يترك الأبوان البيض عادة دون حراسة، وإن كان بعض الضفادع والعلاجيم يحمل البيض حتى يفقس، بينما تلف البرمائيات السحلية نفسها حول بيضها. ويفقس البيض عن

يرقات تشبه الاسماك فى شكلها العام، وتحمل كل جانب من جانبي الرأس عند نهايته ثلاثة خياشيم خارجية ريشية الشكل ، ويكون الطرفان الأماميان علي هيئة برعمين صغيرين بينما لا يكون هناك أي أثر خارجي للطرفين الخلفيين، كما ينتهي جسمها بذيل طويل (شكل ٦٠)، وتُسمى يرقات الضفادع والعلاجيم أبو ذنبية. وتَشكُل هذه اليرقات حتى تصبح مكتملة النمو مدة تتراوح بين أسبوعين وعدة أشهر، حيث تفقد هذه اليرقات خياشيمها تدريجيًا، وتنمو معها الرئتان. وتظهر في طور أبي ذنبية الأرجل الخلفية قبل الأرجل الأمامية، كذلك تحدث تغييرات في كل من العيون، والجهاز الهضمي والأعضاء الأخرى، لتجعل الحيوان البرمائي قادرًا على الحياة على اليابسة (شكل ٦٠).



دورة حياة الضفدع



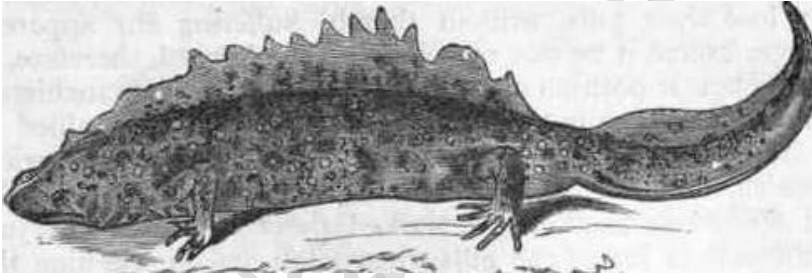
شكل (٦٠) - يوضح يرقة النبوت (الشكل الأعلى) و الاطوار اليرقية للضفدعة (الشكل الأسفل)

تقسيم البرمائيات

تحتوي طائفة البرمائيات علي أربع رتب وهي :

١- رتبة البرمائيات الذيلية (Order Urodela or caudata)


وهي تحتوي علي برمائيات لها أجسام مستطيلة، ويوجد الذيل في كل من الطور اليرقي والحيوان اليافع علي السواء ولها زوجان من الأطراف متساويان في الطول تقريبًا، وقد يختفي الطرفان الخلفيان في بعض الأنواع، وتحفظ بعض أنواعها بالخياشيم طول الحياة، وفي أنواع أخرى تختفي الخياشيم في الحيوان اليافع ولكنه يحتفظ عادة بفتحة خيشومية، وتختفي الخياشيم، وكذلك الفتحات الخيشومية في أنواع ثالثة ومن أمثلتها النيوت والسلندر شكل (٦١).



شكل (٦١) - البرمائيات الذيلية (النيوت)

٢- رتبة البرمائيات اللانيلية (order anura or salientia)

وفيها يفقد الحيوان ذيله في الطور اليافع، كما أن الجسم قصير عريض، وهناك زوجان من الأطراف الخلفية منها أطول بكثير من الأمامية، ولا توجد الخياشيم ولا الفتحات الخيشومية في الحيوان اليافع علي الإطلاق ومن أمثلتها الضفادع والعلاجيم (شكل ٦٢).



شكل (٦٢) - الشكل للبرمائيات الشكل من اعلى (من البرمائيات اللاقديمة)
والشكل الاسفل ضفدعة (من البرمائيات اللاذيلية)

٣- رتبة البرمائيات اللاقديمة (order apoda)

وهي برمائيات دودية الشكل تعيش في المناطق الاستوائية حيث تحفر لنفسها أنفاقاً تعيش بداخلها، وليس لها أطراف ولا ذيل، ويحتوي جلدها علي هيكل خارجي عظمي يتكون من قشور عظمية دقيقة الحجم، وعيونها صغيرة جداً وقد لا يكون لها عمل علي الإطلاق، ولا توجد الخياشيم ولا الفتحات الخيشومية في الحيوان اليافع ومن أمثلتها السليا (caecilian) (شكل ٦٢).

٤- فصيلة البرمائيات البائدة (order stegocephalia)

وهي برمائيات بائدة كانت تعيش في العصور القديمة، وكان حجمها كبيراً عادة كما كان لها ذيل، ولها زوجان من الأطراف.

<https://www.youtube.com/watch?v=bVK0ybePGc>





٥- طائفة الزواحف Class Reptilia

سميت هذه الحيوانات بالزواحف لأن الكثير منها يزحف ببطنه علي سطح الأرض عند انتقاله من مكان الي آخر، والسبب في ذلك أن أطرافها الأمامية والخلفية ضعيفة، فهي لاتقوى عادة علي حمل الجسم بعيداً عن هذا السطح، وليس للبعض منها أطراف علي الاطلاق كما هو الحال في الثعابين وبعض انواع السحالي، والزواحف كثيرة الانتشار فهي توجد في مختلف البقاع وخصوصاً في المناطق الاستوائية حيث يكون انتشارها أكثر منه في المناطق الباردة، وهي تعيش في الأوساط المختلفة فمنها ما يوجد في الجهات الجبلية أو الصحاري ومنها ما يوجد داخل المنازل كالأبراص، وهي تعيش إما علي سطح الأرض أو في باطنها حيث تعمل لنفسها انفاقاً تعيش بداخلها، أو فوق الأشجار وكذلك جدران المنازل، كما أن البعض منها يعيش في الماء العذب كالتماسيح أو المالح كبعض السلاحف، وهي تختلف في حجمها اختلافاً كبيراً، فمنها ما لا يزيد طوله علي بضعة سنتيمترات، ومنها ما يصل طوله الي اكثر من مترين، وعلي العموم فالزواحف التي تعيش في وقتنا هذا أصغر بكثير من الزواحف المنقرضة التي كانت علي جانب كبير من الضخامة.

مميزاتها العامة:

- ١- الكثير منها يزحف على سطح الارض عند انتقاله من مكان إلى آخر، وذلك لأن أطرافها ضعيفة لا تقوى على حمل الجسم، والبعض ليس له أطراف على الاطلاق.
- ٢- أجسامها مغطاة بحراشف سميكة، وهي عبارة عن أجزاء من الطبقة السطحية للجلد تتحول خلاياها إلى مادة قرنية صلبة لتحمي الجسم من الخارج
- ٣- تتميز بوجود ظاهرة الانسلاخ، ويكون الانسلاخ إما على شكل قطع صغيرة أو أن الطبقة الخارجية تنسلخ كلها عن الجسم دفعة واحدة كما في الثعابين.
- ٤- جلد الزواحف جاف وذلك لأنه تكاد تنعدم فيه الغدد الجلدية، أو تكون قليلة جدا

٥- يتركب القلب فى الزواحف من اربعة حجرات هما المجمع الوريدي والأذين الأيمن والأذين الأيسر والبطين، وينقسم البطين انقساماً جزئياً إلى حجرتين بواسطة فاصل ناقص فى جميع الزواحف ما عدا التماسيح حيث ينقسم البطين بواسطة فاصل كامل يقسمه إلى جزئين منفصلين عن بعضهما تماماً وهما البطين الأيمن والبطين الأيسر.

٦- الجسم ينقسم إلى رأس وعنق وذيل

٧- تتكاثر معظم الزواحف بالبيض ولكن القليل منها يلد

٨- بعضها يستطيع المشى على الاسطح مقلوباً كالابرص

٩- للبعض خاصية بتر الذيل كدفاعاً عن نفسها ولها المقدرة على استيعاضه مرة أخرى

١٠- فتحة المجمع عبارة عن شق طولى أو مستعرض بين الطرفين الخلفيين

١١- من ذوات الدم البارد

<https://www.youtube.com/watch?v=Gbgl8MeJv> o

وسندرس فيما يلي السقنقور كنموذج للزواحف

السقنقور *Scincus scincus*

الشكل الخارجى

جسم السقنقور مستطيل ومقسم إلى أربع مناطق وهي الرأس والعنق والجذع والذيل، (شكل ٦٣) والعنق غير ظاهر من الخارج لعدم وجود أي تخرص في منطقتها كما هو الحال في بعض السحالي الأخرى، وتوجد فتحة الفم وهي فتحة كبيرة على السطح البطني للرأس، أما فتحتا الأنف الخارجيتان فهما دقيقتا الحجم وتوجدان عند نهاية البوز، وتفتح الأذن على مسافة صغيرة جداً خلف الزاوية التي تتكون من الفك الأعلى والفك الأسفل، والعين صغيرة الحجم ولها جفن ثالث يتحرك من الزاوية الداخلية للعين إلى الزاوية الخارجية ويعرف بالغشاء الرامش.

ويحمل الجذع على جانبية زوجين من الأطراف وهي صغيرة بالنسبة لحجم الجسم، ويوجد بكل منها خمسة أصابع تنتهي بمخالب قرنية صغيرة، والطرفان الخلفيان أكبر قليلاً من

الطرفين الأماميين وهما يحيطان بفتحة المجمع، وللذكر عضوان للتلقيح يخرجان من الجدار الخلفي للمجمع. ولون الحيوان أصفر من الجهة الظهرية حيث توجد خطوط عرضية لونها بني وغير منتظمة الشكل تمامًا، أما الجهة البطنية فلونها أبيض.



شكل (٦٣) - الشكل العام للسقنقور (سمكة الرمال)

الجهاز الهيكلي

الهيكل الخارجي

جميع أجزاء الجسم ما عدا الرأس مغطاة من الخارج بحراشيف ملساء ومستديرة من الخلف تشبه في شكلها وترتيبها بالنسبة لبعض قشور البلطي والأطراف الخلفية لهذه الحراشيف تغطي الأطراف الأمامية التي تليها أما الحراشيف التي تغطي الرأس وتعرف بالدروع الرأسية أو الدرقات فهي موضوعة كلها بجانب بعضها البعض وهي ثابتة في الشكل والعدد والترتيب في النوع الواحد من السحالي كما أنها تختلف باختلاف الأنواع، ولذا فإن للدروع الرأسية أهمية كبيرة من الوجهة التقسيمية حيث يستدل منها علي نوع الحيوان. وتنتج الحراشيف وكذلك الدروع الرأسية من الطبقة الخارجية لبشرة الجلد وهي المعروفة بالطبقة القرنية (horny layer).

الهيكل الداخلى

الجمجمة

الجمجمة مستطيلة ومعظم أجزائها مكونة من العظام التي تتحد مع بعضها البعض اتحادًا قويًا، ويحمل كل من الفكين الأعلى والأسفل صفاً واحداً من الأسنان الصغيرة وهذه الأسنان كلها متشابهة، ويوجد بمؤخرة الجمجمة الثقب الكبير الذي يمر منه الحبل الشوكي، وبأسفل هذا الثقب يوجد نئو لقمي واحد، ولذا فإن هذه الجمجمة تختلف عن جمجمة الضفدعة التي توجد بها نتوان لقميان (شكل ٦٤).

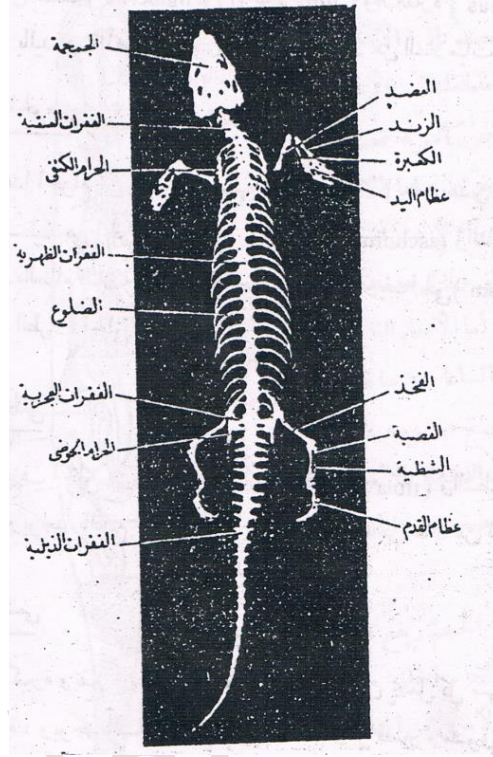
- العمود الفقرى

هذا العمود طويل ويتركب من ٦٠ فقرة (شكل ٦٥) وهو مقسم الي أربع مناطق هي :

- ١- الفقرات العنقية: وعددها ثمانى فقرات وتحمل كل من الخمس فقرات العنقية الأخيرة زوجاً من الضلوع.
- ٢- الفقرات الظهرية: وعددها تسع عشرة فقرة، ويحمل كل منها زوجاً من الضلوع وتتصل الخمسة أزواج الأولى من هذه الضلوع بالقفص، أما باقى الضلوع فإنها سائبة.
- ٣ - الفقرات العجزية: وعددها اثنتان ملتحمتان معاً
- ٤- الفقرات الذيلية: وعددها احدى وثلاثون فقرة يصغر حجمها تدريجياً نحو نهاية الذيل.

الحزام الصدرى (الكتفى)

يتكون من نصفين أيمن وأيسر يتركب كلا منهما من اللوح (**scapula**) والغرابى (**coracoid**) والترقوة (**clavicle**) ويوجد بينهما القص عبارة عن لوح غضروفى مربع الشكل، ويوجد على جانبي الحزام الكتفى التجويف الأرواح (**glenoid cavity**) يتصل به الطرف الامامى، ويوجد فى هذا الحزام بعض أجزاء غضروفية وأخرى عظمية كما هو الحال فى البرمائيات.



شكل (٦٥) الهيكل العظمي للسقنقور

الطرف الامامي

يتركب من العضد (humerus) والكعبرة والزند (ulna and radius) وعظام اليد ويوجد باليد خمسة أصابع.

الحزام الحوضي

يتركب هذا الحزام من نصفين متشابهين، ويتكون كلا من هذين النصفين من ثلاثة عظام مستطيلة هي الحرقفة (ilium) والورك (ischium) والعانة (pubis) وعند تلاقى هذه

العظام الثلاثة مع بعضها البعض يوجد التجويف الحقى (**acetabulum**) الذى يتصل به الطرف الخلفى.

الطرف الخلفى

يتركب الطرف الخلفى من الفخذ (**femur**) والقصبه والشظية (**fibula and tibia**) وعظام القدم، ويوجد بالقدم خمسة أصابع.

الجهاز الهضمى

فتحة الفم كبيرة وتقع بين الفك الأعلى والأسفل اللذين يحمل كلا منهما صفا من الأسنان القصيرة. ويوجد اللسان داخل تجويف الفم وهو قصير ومشقوق عند حافته الأمامية، ويلى قاعدة اللسان من الداخل جزء بارز يعرف بالنتوء الحنجرى وهو يحتوى فى وسطه على فتحة طولية تسمى المزمار (**glottis**) وهى تؤدى إلى الجهاز التنفسى، ويوجد خلف هذه الفتحة فتحة أخرى كبيرة توصل إلى المرىء.

والمرىء عبارة عن أنبوبة طويلة متسعة تمتد إلى الخلف مسافة طويلة لتصل إلى المعدة، ولا يوجد بين الاثنى فاصل واضح.

والمعدة وشعية الشكل ومستطيلة ولها جدار عضلى سميك، وهى منحرفى إلى الناحية اليسرى من تجويف الجسم.

بينما الأمعاء تنحرف نحو الناحية اليمنى من تجويف الجسم، ويوجد بين المعدة والأمعاء فتحة بوابية، كما أن الفاصل بين الاثنى واضح من الخارج، وتنقسم الأمعاء إلى الأمعاء الدقيقة والأمعاء الغليظة. فالأمعاء الدقيقة عبارة عن أنبوبة قصيرة تتكون من جزئين وهما الاثنى عشر واللفائفى، والاثنى عشر أوسع قليلا من اللفائفى ولا يوجد بينهما فاصل واضح.

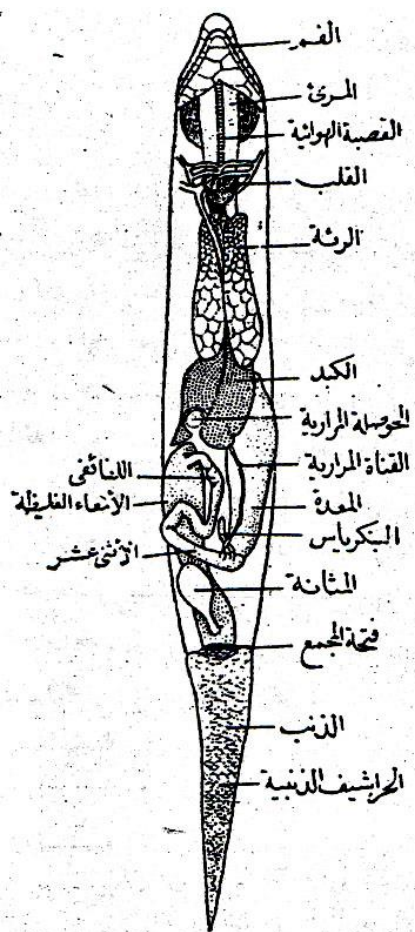
الأمعاء الغليظة فهى أكثر اتساعا من الأمعاء الدقيقة وتنتهى فى المجمع، ويوجد عند اتصال الأمعاء الدقيقة بالأمعاء الغليظة أعور صغير الحجم (شكل ٦٦).

الكبد كبير الحجم ويقع على السطح البطنى للجزء الخلفى من المرىء والجزء الامامى من المعدة عند اتصالهما معا، وهو مكون من فصين ملتحمين أحدهما أيمن والأخر أيسر،

والحوصلة المرارية صغيرة الحجم وتوجد على السطح البطنى للفص الأيمن، أما القناة المرارية فهي قناة رفيعة تفتح فى أول الأثنى عشر.

والبنكرياس عبارة عن جسم صغير لونه وردي ويقع بين الجزء البوابى من المعدة وأول الاثنى عشر، وله قناة بنكرياسية قصيرة تصب فى الاثنى عشر بالقرب من فتحة القناة المرارية.

وهى تتغذى على الحيوانات الصغيرة مثل الحشرات والديدان والطيور والضفادع والثدييات.



شكل (٦٦) - السقنقور مشرحا لإظهار الأعضاء الداخلية

الجهاز التنفسي

يبدأ هذا الجهاز بفتحة المزمار (**glottis**) التي توجد خلف قاعدة اللسان، وهي تصل الحنجرة (**larynx**). وتفتح الحنجرة في أنبوبة طويلة ورفيعة هي القصبة الهوائية (**trachea**) وهي تمتد على السطح البطني للمرىء (شكل ٦٦) وتنقسم عند نهايتها إلى شعبتين قصيرتين (**bronchi**) يتصلان بالرئتين، أما الرئة فهي عبارة عن كيس طويل وتتصل عند طرفها الامامى بإحدى الشعبتين، وجدارها رقيق ويمتد منه إلى الداخل حواجز قصيرة تقسم الجزء الخارجى إلى حبر هوائية صغيرة، أما الجزء الداخلى من هذا التجويف فهو غير مقسم إلى حجرات، وهو على إتصال دائم بالحجر الخارجية السالفة الذكر، والرئة اليسرى أطول قليلا من الرئة اليمنى.

الجهاز الدورى

القلب

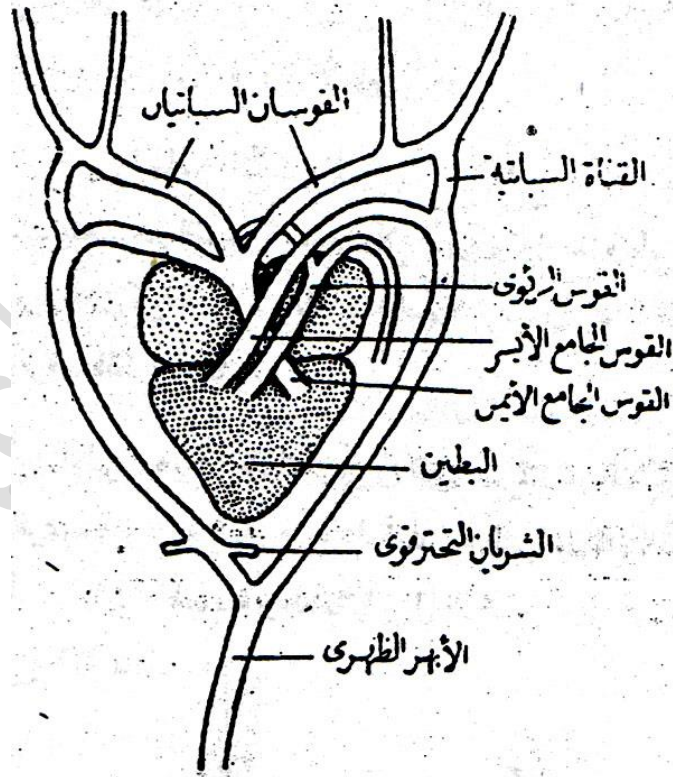
يتركب القلب من أربع حجرات هي الأذنين الأيمن، الأذنين الأيسر، البطين والمجمع الوريدي (شكل ٦٧) ولكل من الأذنين الأيمن والأذنين الأيسر جدار رقيق نسبياً، أما البطين فهو مثلث الشكل وله جدار عضلي سميك، ويوجد بداخله فاصل ناقص يقسمه جزئياً الي قسمين أيمن وأيسر، والمجمع الوريدي عبارة عن حجرة اسطوانية الشكل توجد على السطح الظهري للقلب وتفتح في الأذنين الأيمن حيث تصب فيه الدم الوريدي الذي يأتي من كافة أجزاء الجسم، ويصل الي الأذنين الأيسر وريد رئوي واحد يحمل اليه الدم الشرياني من الرئتين.

الأوعية الدموية والجهاز الشرياني

يخرج من السطح البطني للبطين عند طرفه الامامى ثلاثة أوعية دموية كبيرة تسمى الاقواس الابهرية (**aortic arches**)، وهي القوس الرئوى والقوس الجامع الأيمن والقوس الجامع الأيسر.

فالقوس الرئوى يمتد إلى الأمام مسافة قصيرة ثم ينحنى بعدها نحو الجهة الظهرية للقلب حيث يتفرع إلى الشريان الرئوى الأيمن والأيسر (شكل ٦٧)

ويمتد هذان الشريانان نحو الجهة الخلفة للجسم ليذهب كلا منهما إلى احدى الرئتين. أما القوس الأيمن - وهو أكبر الأقواس الثلاثة- فيمتد بعد خروجه من البطين مسافة قصيرة ثم يعطى القوسين السباتيين الأيمن والأيسر، ويمتد هذان القوسان إلى الأمام حيث يتفرعان إلى عدة فروع تحمل الدم إلى منطقتى الرأس والعنق بما فيهما من الأعضاء المختلفة، وبعد ذلك ينحنى القوس الجامع الأيمن إلى الجهة الخلفية حيث يعطى على كل ناحية من ناحيتى الجسم الشريان تحت الترقوى الذى يمتد فى اتجاه عرضى ليصل إلى الطرف الأمامى.



شكل (٦٧)- القلب والأقواس الشريانية فى السقنقور

ويمتد القوس الجامع الأيسر إلى الأمام والخارج مسافة ثم ينحنى بعدها إلى الجهة الخلفية حيث يتحد مع القوس الجامع الأيمن ويكونان معا الأبهـر الظهري، ويوجد فى كل ناحية من ناحيتى الجسم قناة قصيرة تصل القوس السباتى بالقوس الجامع وتعرف بالقناة السباتية. والأبهـر الظهري هو الوعاء الرئيسى فى الجسم ويمتد تحت العمود الفقرى مباشرة، ويعطى فى أثناء امتداده الشرايين المختلفة التى تحمل الدم إلى كافة أجزاء القناة الهضمية وملحقاتها والكليتين والجهاز التناسلى وإلى الطرفين الخلفيين وغير ذلك من الأعضاء حتى يصل إلى الشريان الذيلى.

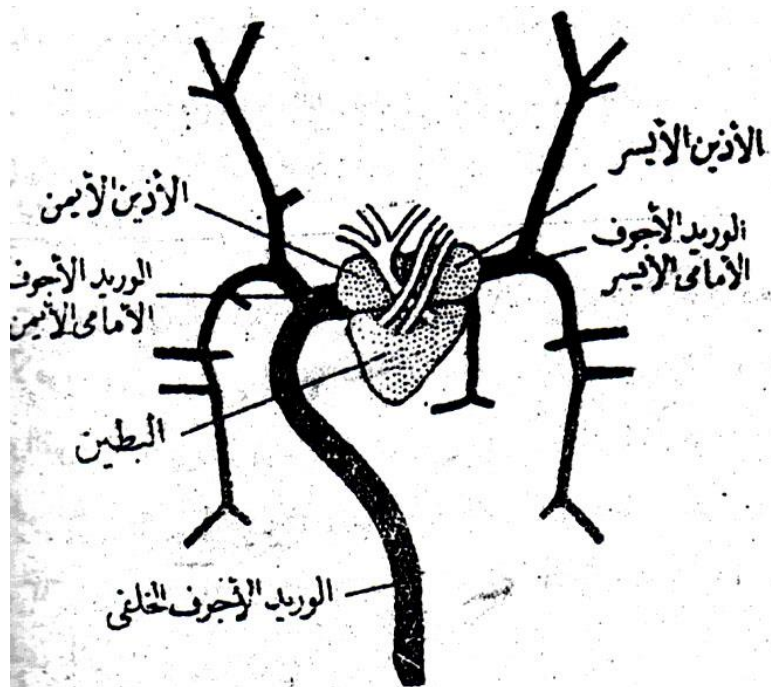
الجهاز الوريدي

يصل الدم من مختلف أجزاء الجسم إلى القلب بواسطة ثلاثة أوردة رئيسية تصب فى المجمع الوريدي وهى الوريد الأجوف الأمامى الأيمن والأيسر والوريد الأجوف الخلفى. الوريد الأجوف الأمامى الأيمن والأيسر يحملان الدم من المخ والأعضاء المختلفة الموجودة فى الرأس والعضلات الجدارية الجانبية والجلد والطرفين الأماميين. أما الوريد الأجوف الخلفى فهو أكبر كثيرا من الوريدين الأماميين ويصل إليه الدم من مختلف أجزاء القناة الهضمية وملحقاتها والكليتين والجهاز التناسلى والطرفين الخلفيين وغير ذلك من الأعضاء التى توجد فى الجهة الخلفية للجسم (شكل ٦٨). وتتجمع كل الأوردة الرئوية الصغيرة فى وريد رئوى واحد يصب فى الأذين الأيسر للقلب حاملا إليه الدم المؤكسد الآتى من الرئتين.

الجهاز العصبى

مخ السقفور لا يختلف كثيرا فى شكله العام وفى الأجزاء التى يتكون منها عن مخ البرمائيات (شكل ٦٩) فيوجد الفصان الشميان فى مقدمة المخ ويليهما النصفان الكرويان ذو الشكل البيضى ويوجد جزء ضيق يفصل الفص الشمى عن النصف كروى المقابل له، ويوجد الجسم الصنوبرى (خلف النصفين الكرويين) ويوجد الفصان البصريان خلف النصفين الكرويين وشكلهما بيضى أيضا، ويوجد المخيخ خلف الفصين البصريين، والنخاع المستطيل

مثلث الشكل ويخرج منه الحبل الشوكى الذى يمتد داخل العمود الفقرى، ويخرج من المخ والحبل الشوكى الأعصاب المختلفة التى تذهب إلى كافة أعضاء الجسم.

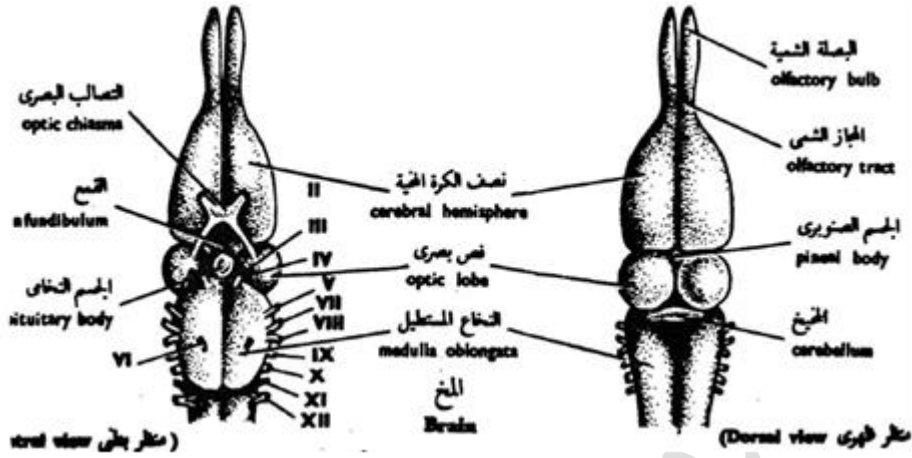


شكل (٦٨) - القلب والأوردة المتصلة به فى السقفقور

الجهاز البولى التناسلى

الذكر

يتركب الجهاز البولى من الكليتين ولونهما أحمر داكن، وهما يقعان فى الجزء الخلفى لتجويف الجسم (شكل ٧٠) ويوجد على السطح البطنى لكل منهما حالب قصير يمتد إلى الجهة الخلفية حيث يصب فى الجزء الأعلى للمجمع، وتوجد أيضا مثانة بولية صغيرة الحجم ولها جدار رقيق وتفتح فى السطح البطنى للمجمع.



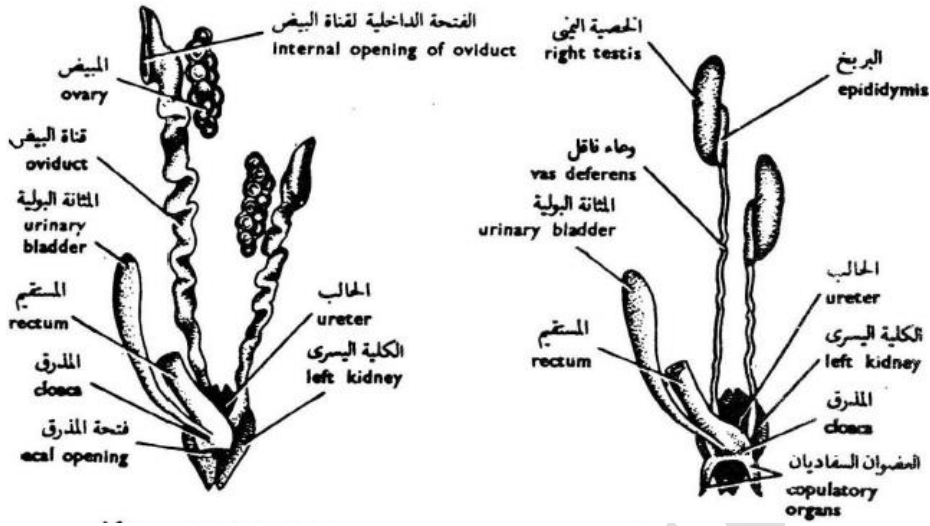
شكل (٦٩) - مخ السقنقور منظورا من السطح العلوى

ويتركب الجهاز التناسلى من الخصيتين وتقع اليمنى منهما فى مكان متقدم قليلا عن اليسرى، ويخرج من كل خصية أنبوبة طويلة كثيرة الألتواء تنتهى بالوعاء الناقل الذى ينتفخ قليلا عند مؤخرته مكونا الكيس المنوى ويفتح هذا الكيس فى السطح الأعلى للمجمع. ويوجد فى المجمع فتحنا عضوى التلقيح، ويقع هذان العضوان فى حالة السكون داخل الطرف الأمامى للذيل، ويندفعان من هذا الموضع إلى خارج الجسم فى أثناء عملية التلقيح.

الانثى

الجهاز البولى للانثى مشابه تماما للجهاز البولى للذكر.

أما الجهاز التناسلى فيتتركب من المبيضين ويقع الأيمن منهما فى مكان متقدم قليلا عن الأيسر، ويوجد خارج كل مبيض قناة مبيضية وهى عبارة عن أنبوبة طويلة ومنتسعة ولها جدار رقيق، وللقناة المبيضية فتحة داخلية متسعة يدخل منها البيض بعد سقوطه من المبيض كما أن لها فتحة خارجية تفتح فى المجمع بالقرب من فتحة الحالب (شكل ٧٠).



شكل (٧٠) - الجهاز البولي التناسلي للسفنقور الشكل على اليسار (للذكر) والشكل على اليمين للأنثى

التكاثر

يتكاثر هذا الحيوان بوضع البيض الذي يتم تلقيحه في القناة المبيضية، ثم تحاط كل بيضة بقشرة جيرية صلبة، ثم تضع الأنثى البيض وتدفنه في الرمال حيث يظل إلى أن يتم فقسه بفعل درجة حرارة الشمس.

تقسيم طائفة الزواحف

تحتوي طائفة الزواحف على عدد كبير من الرتب قد انقرض معظمها في الأزمنة السابقة، ولم يبقى حيا من هذه الرتب في الوقت الحاضر سوى أربع رتب وهى:

١- رتبة الرنكوسفاليا **Order Rhynchocephalia**

هذه الرتبة هى أصغر رتب الزواحف لأنها تحتوى على نوع واحد فقط يعرف بالسفندن المنقط (**Sphenodon punctatus**) وهو الآن حيوان نادر جدا إذ لا يوجد إلا فى نيوزيلاندا. وجسم السفندن مغطى من الجهة الظهرية بحراشيف صغيرة، أما الجهة البطنية

فهي مغطاة بحراشيف أكبر ومربعة الشكل، وهو يشبه السحالي في شكلها العام ويتراوح طوله بين قدم وقدمين. ولا يوجد لهذا الحيوان عضو تلقيح كبقية الزواحف الأخرى. وله أهمية خاصة لأنه ينتشبه كثيرا في تركيبه مع بعض الزواحف المنقرضة التي نعرفها، وهو يعيش في أحجار بين الصخور.

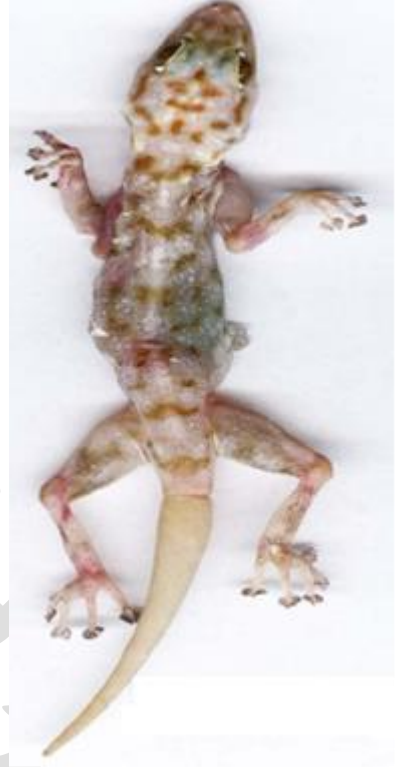٢- رتبة الحرشفيات Order Squamata

وتنقسم هذه الرتبة إلى رتبتين وهما:

أ- رتبة السحالي Suborder Lacertilia

وتحتوى على عدد كبير من الزواحف التي تمتاز عن غيرها عادة بنشاطها وسرعتها في الحركة وبأن لها ألوانا زاهية، وكثيرا ما تشابه هذه الألوان لون الوسط الذي تعيش فيه فتعمل على إخفائها عن الانظار، وتوجد السحالي في معظم بقاع الأرض ولكنها أكثر انتشارا في المناطق الاستوائية، ويعيش معظمها على الأرض ولكن البعض منها يعيش فوق الأشجار وهناك أنواع قليلة مائية، ومن الأنواع التي تعيش على الأشجار النوع المعروف بأسم دراكو (**Draco**) وله زائدتان جلديتان على جانبي الجسم يستطيع الحيوان أن يبسطهما كما يبسط الطائر جناحيه فيساعدانه على حفظ توازن الجسم في الهواء عندما يقفز من شجرة إلى أخرى.

ويوجد لمعظم السحالي زوجان من الأطراف يحمل كلا منهما الأصابع التي تنتهى بالمخالب- ولكن منها بعض أنواع تعيش في باطن الأرض ليس له أطراف على الإطلاق- وللسحالي في معظم الحالات جفون متحركة، وفتحة المجمع عرضية، ولها عضوان التلقيح كما أن لها مثناة بولية، وتمتاز السحالي بأن الذيل في كثير من الأنواع ينفصل بسهولة عن باقى الجسم، وفي هذه الحالة يتكون لها ذيل جديد، ويشاهد ذلك بوضوح في الأبراص، وتعتبر هذه وسيلة من وسائل الدفاع عن النفس، فإذا تصادف أن قبض عليها أحد الحيوانات من ذيلها فإنها تتركه وتلوذ بالفرار. ومن أمثلتها السقنقور والبرص والحرباء (شكل ٧١) والضب (شكل ٧٢).



شكل (٧١)- الشكل على اليمين (الحرباء) والشكل على اليسار (البرص المنزلى)



شكل (٧٢)- الضب المصرى

ب- رتيبة الثعابين Suborder Ophidia

للثعابين أجسام طويلة ورفيعة ويناسب هذا الشكل طريقة معيشتها إذ يساعدها على أن تزحف بسهولة فى الشقوق وبين الأحجار أو النباتات الكثيفة، وهى توجد فى مختلف الجهات

ولكنها كثيرة الانتشار فى المناطق الاستوائية. ومعظم الثعابين أرضية ولكن بعضها يقضى جزء من حياته فى الماء العذب أو المالح.

يوجد من الثعابين أنواع سامة وأخرى غير سامة، ويختلف السم من جهة التأثير الذى يحدثه فى جسم الفريسة. وتستعمل الثعابين هذا السم فى الدفاع عن نفسها أو لقتل الفريسة التى تتغذى عليها.

الثعابين ليس لها أطراف أمامية ولا حزام كتنفى على الإطلاق. أما الأطراف الخلفية والحزام الحوضى يشاهد فى البعض القليل منها أثر لهذه الأطراف فى منطقة المجمع كما هو الحال فى البوا والبيتون، ولا يوجد للثعابين جفون متحركة. وفتحة المجمع عرضية. ولها عضوان للتلقيح ولكن ليس لها مثانة بولية، وتتميز الرئة اليمنى باستطالتها الظاهرة أما اليسرى فهى ضامرة. وفى الثعابين تنسلخ الطبقة الخارجية للجلد دفعة واحدة، ويحدث هذا الانسلاخ حوالى ستة مرات فى السنة وقد يكون أكثر من ذلك، ومن أمثلتها الثعبان الناشر (الكوبرا) وأبو السيور (شكل ٧٣، ٧٤) وغيرها.



شكل (٧٣) - الكوبرا



شكل (٧٤) - أبو السيور

٣- رتبة السلاحف Order Chelonia

الصفة الرئيسية التي تتميز بها السلاحف عن كل أنواع الزواحف الأخرى هي أن لها صندوق عظمي يحيط بأعضاء الجسم المختلفة من الخارج، ويتركب هذا الصندوق من درعين أحدهما ظهري والأخر بطني مسطح (شكل ٧٥) وهما مملتحمان معا عند جانبي الجسم، ويتركب كلا منهما من عدد من العظام الملتحمة مع بعضها البعض، يوجد لهذا الصندوق العظمي فتحتان متسعتان أحدهما أمامية ويخرج منها الرأس والطرفان الأماميان والأخرى خلفية ويخرج منها الذيل والطرفان الخلفيان، وتستطيع السلاحف أن تسحب هذه الأعضاء داخل الصندوق العظمي وقت الحاجة، والحراشف القرنية التي تغطي هذا الصندوق كبيرة الحجم وتعرف بصدف السلاحف. ويوجد من السلاحف أنواع صغيرة وكبيرة يصل طولها إلى ستة أقدام، والبعض منها معمر إذ يعيش حوالى ١٥٠ سنة، ويوجد منها أنواع أرضية كما أن بعضها يعيش فى الماء العذب أو المالح ويسمى بالسلاحف المائية التي تعرف (بالترسة)، ويتغذى البعض منها على النباتات بينما البعض الأخر من أكالات اللحوم



شكل (٧٥) - السلحفاة الأرضية

للسلاحف زوجان من الأطراف يستعملان للمشي في حالة السلاحف الأرضية، أما في الأنواع المائية فهما منبسطان وتتكون منهما عوامات تسبح بواسطتها في الماء، ولا يوجد للسلاحف أسنان ولكن تتميز عظام الفك الأعلى والأسفل بأن لها أطرافا قاطعة حادة يغطيها جزء من الطبقة القرنية على شكل المنقار، وفتحة المجمع طولية عادة، ولها عضو واحد للتلقيح كما أن لها مثانة بولية. ومن أمثلتها السلحفاة الأرضية والترسة (شكل ٧٥، ٧٦).



شكل (٧٦) - الترسة (السلحفاة المائية)

٤- رتبة التماسيح Order Crocodilia

تعتبر التماسيح من أرقى الزواحف، وهي تقترب في بعض صفاتها التشريحية من الطيور والثدييات، وهي تقطن الأنهار والمستنقعات حيث تعيش الجزء الأكبر من حياتها في الماء وأكثر أنواعها شهرة هو التمساح النيلي (*Crocodilus niloticus*) الذي يوجد بكثرة عند منابع النيل (شكل ٧٧).

وتتغذى التماسيح الصغيرة على الأسماك والحيوانات الصغيرة، أما التماسيح الكبيرة فهي تهجع بالقرب من حافة الماء في إنتظار الحيوانات الثديية التي تذهب إلى الماء للإستيقاء.



(٧٧) - التمساح النيلي

للتماسيح ذيل قوى ومفطح من جانب إلى آخر فهي تسبح بسرعة في الماء بواسطة ضربات قوية، وارجل ضعيفة تتحرك بها ببطء على الأرض، وفتحة المجمع طويلة، ولها عضو واحد للتقيح وليس لها مثناة بولية.

٦- طائفة الطيور Class Birds

الطيور فقاريات من ذوات الدم الحار أى أن لأجسامها درجة حرارة ثابتة لا تتأثر بالوسط الخارجى، وهى من هذه الوجهه تشبه الثدييات. وللطيور تركيب ثابت موحد يجعلها تختلف أختلافا واضحا عن بقية الفقاريات. فأجسامها جميعا مغطاة بالريش، كما أن الطرفين الأماميين متحوران إلى جناحين يستخدمان فى الطيران، ولا توجد للطيور أسنان على الاطلاق بل يتحور الطرف الامامى للجمجمة إلى منقار عظمى يكسوه من الخارج منقار قرنى.

مميزاتها العامة:

- ١- الجسم متميز إلى رأس وعنق وجذع وذيل
- ٢- الاطراف الامامية متحورة إلى أجنحة متكيفة عادة للطيران وتتحرك الأجنحة إلى أعلى وإلى أسفل أثناء الطيران بواسطة العضلات الصدرية القوية التى تغطى عظم القص
- ٣- الأطراف الخلفية المعدة للسير تحتوى على أربعة أصابع تنتهى بمخالب
- ٤- لها هيكل خارجى مشتق من البشرة يشمل الريش وحراشيف السيقان. وللريش فى بعض الطيور ألوان جميلة زاهية كما فى الطاووس والبيغاء وغيرها، وترجع هذه الألوان لوجود مواد ملونة داخل الريش أو تنتج عن تحليل الضوء عند مروره فى الريش حيث تظهر الألوان الموجودة فى الطيف
- ٥- الجلد رقيق وجاف وعديم الغدد، ولها غدة دهنية واحدة عند قاعدة الذيل ووظيفتها إفراز مادة زيتية تستعملها الطيور فى تنظيف ريشها.
- ٦- حاسة الشم ضعيفة جدا عند الطيور وتكاد تكون منعدمة، أما حاسة النظر فهى قوية.
- ٧- جهازها التنفسى مكون من رئتين ملتصقتين بالاضلاع ويتصل بهما تسعة أكياس هوائية تساعد على استيعاب كمية كبيرة من الهواء، وتنظم درجة حرارة الجسم. ويوجد فى نهايتها تفرعات تتخلل العظام
- ٨- عظامها خفيفة لاحتوائها على تجويفات هوائية،

٩- ليس للطيور أسنان على الإطلاق، ويمتد الفك إلى الأمام حيث يكون المنقار العظمى وهو جزء من الجمجمة، ويحيط به من الخارج منقار قرنى يتكون من الجلد، وتختلف المناقير فى شكلها أختلافا كبيرا فى الطيور المختلفة إذ أن هذا الشكل يتكيف طبقا لطبيعة الطائر ونوع غذاءه

١٠- القلب يتكون من أربع حجرات هم أذين أيمن وأذين أيسر وبطين أيمن و بطين أيسر
١١- لها حنجرتان، حنجرة فى أعلى القصبة الهوائية، وحنجرة سفلى فى الطرف السفلى للقصبة الهوائية وهى التى تحدث أصوات الطيور

١٢- يمتاز عظم القص بنموه الجيد واحتوائه على زطورق القص (keel)

١٣- بعض الأعضاء مختزلة لتخفيف الوزن كوجود مبيض واحد وقناة بيض واحدة فى الانثى وليس للطيور مئانة بولية.

١٤- البيض حجمه كبير ويحتوى على كمية كبيرة من المح وتحيط به من الخارج قشرة جيرية،

١٥- من ذوات الدم الحار

<https://www.youtube.com/watch?v=3MKFrbqz3ZA&list=RDCMUC6qpC>

[BNVtSOUDOCmZrWFBgQ&index=13](https://www.youtube.com/watch?v=3MKFrbqz3ZA&list=RDCMUC6qpC)

وسندرس فيما يلى الحمامة كنموذج للطيور

Columba livia الحمامة

الشكل الخارجى

يتركب جسم الحمامة من أربع مناطق هى الرأس والعنق والجذع والذيل.

فالرأس صغير الحجم ومستدير من جزئه الخلفى، ويمتد جزؤه الوجهى إلى الأمام مكونا المنقار (beak) وعلى قاعدة المنقار من أعلى توجد بقعتان جلديتان تسميان بالبشرتين المنقاريتين (ceres) وبقاعدتهما شقان مائلان هما فتحتا الأنف، وعلى جانبى الرأس توجد العينان، ولكل منهما جفنان علوى وسفلى وجفن ثالث يتحرك من الزاوية الداخلية للعين إلى

الزاوية الخارجية ويعرف بالغشاء الرامش (**anictitating membrane**) وهو نصف شفاف ويمتد على العين عندما يريد الطائر أن يرتاح من الضوء الشديد، وخلف كل عين فتحة صغيرة هي فتحة الأذن (**auditory aperture**).
العنق طويل نسبيا.

والجذع منضغط من الجانبين ويحمل زوجين من الاطراف، الأمامى منهما متحور إلى جناحين، ويوجد بكل طرف خلفى أربعة أصابع فقط، والجزء الأسفل للطرف الخلفى مغطى بقشور قرنية تشبه قشور الزواحف، وتوجد عند نهاية الجذع من السطح البطنى فتحة المجمع وهي فتحة مستعرضة.
والذيل قصير ويحمل عددا من الريش الطويل الذى يكون مع بعضه البعض شكل مروحة، ويوجد على السطح العلوى للذيل بروز صغير تفتح عليه الغدة الزيتية (**oil gland**).

الجهاز الهيكلى

الهيكل الخارجى

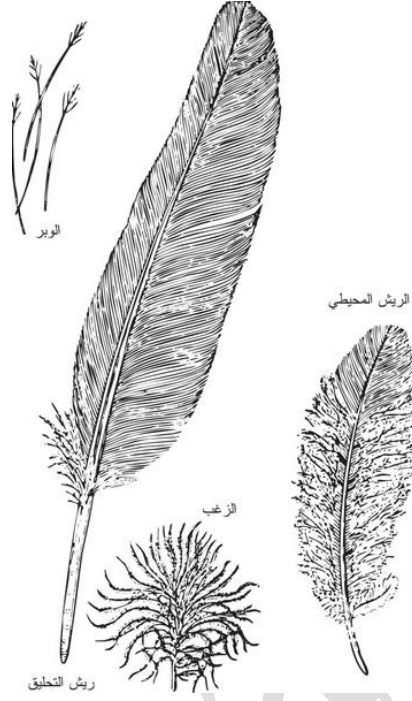
يتكون الهيكل الخارجى من القشور القرنية التى تغطى القدم والمخالب الموجودة عند نهاية الأصابع والمنقار القرنى الذى يكسو المنقار العظمى للجمجمة والريش الذى يغطى البشرة (شكل ٧٨)، وتتكون جميع هذه الاشياء من البشرة.

الهيكل الداخلى

العظام فى الطيور خفيفة الوزن، ويحتوى معظمها على فراغات هوائية، وهذا يساعدها على الطيران.

الجمجمة

تتميز الجمجمة بأن معظم العظام المكونة لها تلتحم مع بعضها البعض التحاماً تاماً، ويمتد الجزء الوجهى إلى الأمام مكوناً المنقار العظمى (شكل ٧٩) ولا يحمل الفك أسناناً على الاطلاق، ويوجد فى مؤخرة الجمجمة نتوء لقمى واحد كما هو الحال فى الزواحف.



شكل (٧٨) - أنواع الريش في الحمامة

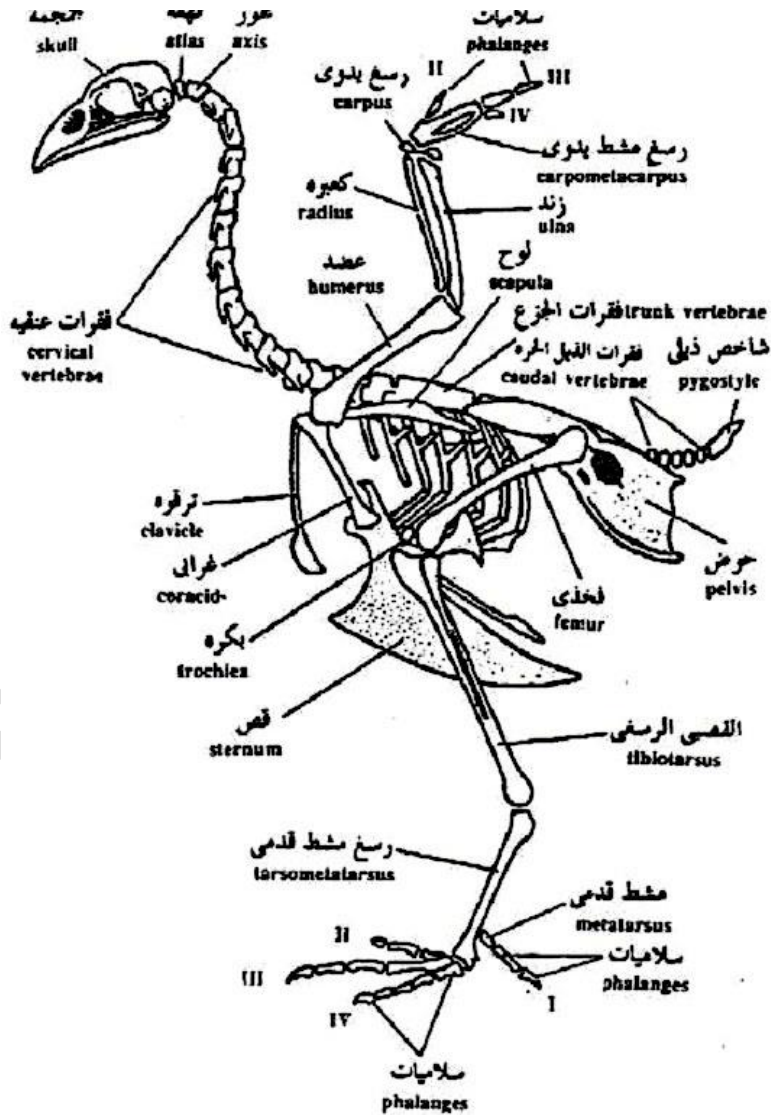
العمود الفقري

وينقسم العمود الفقري إلى خمس مناطق متتالية وهي:

- ١- الفقرات العنقية وعددها من ١٣ إلى ١٥ فقرة.
- ٢- الفقرات الصدرية (الظهرية) وعددها ٥ فقرات يحمل كلا منها زوجا من الضلوع التي تتصل بالقفص الصدري.
- ٣- الفقرات القطنية وعددها ٦ فقرات لا تحمل ضلوعا سائبة.
- ٤- الفقرات العجزية وعددها اثنتان
- ٥- الفقرات الذيلية وعددها ١١ فقرة يليها قطعة عظمية تسمى البيجوستيل (**pygostyle**) أو العصعص ويرتكز عليها الذيل.

الحزام الكتفى

يتركب هذا الحزام من نصفين أيمن وأيسر، ويحتوى كل منهما على ثلاث عظام مستطيلة هى اللوح والغرابى والترقوة، ويتصل الغرابى من أسفل بالقص وهو عظمة كبيرة لها عرف متوسط (شكل ٨٠) ويحمل القص العضلات القوية المحركة للجناح. ويوجد التجويف الأرواح الذى يتصل به رأس العضد بين لوح الكتف والغرابى ويشارك أيضا عظم الترقوة.



شكل (٨٠) - الهيكل العظمى للحمامة

الطرف الامامى (الجناح)

يتركب هذا الطرف من ثلاث اجزاء العضد والكعبرة والزند وعظام اليد، وقد تحورت عظام اليد فى الحمامة تحورا كبيرا عن الفقاريات الأخرى، ولا يوجد من عظام الرسغ سوى عظامان سائبان بينما تلتحم باقى عظام الرسغ (carpus) والمشط (metacarpus) مع بعضها فى عظم واحد يسمى الرسغ المشطى (carpo-metacarpus) اليدويوتحتوى اليد على ثلاثة أصابع فقط أولهما من سلامية واحدة والثانى من سلاميتين والثالث من سلامية واحدة، (شكل ٨٠).

الحزام الحوضى

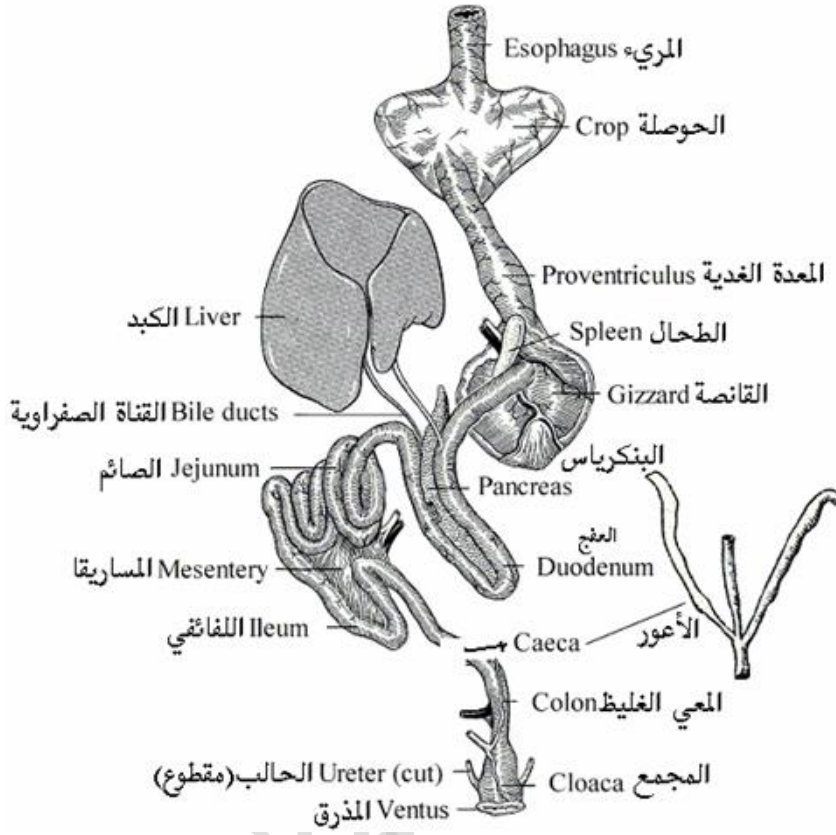
يتكون هذا الحزام من ثلاث عظام، الحرقفة والورك والعنى، يلاحظ أن الحرقفة طويلة ويلتحم طرفها الداخلى بالعجز، ويوجد التجويف الحقى عند منتصفها، أما الورك فهو مسطح ويمتد إلى الخلف حيث يلتحم بالحرقفة، والعانة عبارة عن عظم رفيع يتجه إلى الخلف حيث يمتد أبعد من الورك.

الطرف الخلفى

يتركب هذا الطرف من ثلاث اجزاء الفخذ والقصبه والشظية وعظام القدم، فالفخذ عبارة عن عظم قصير، أما القصبه فهى عظم طويل تلتحم بها الشظية حتى منتصفها تقريبا كما يتصل بالقصبه عظام القدم فى طرفها الأسفل ولذلك تسمى القصبه الرسغية (-tibia tarsus)، وبعد القصبه يوجد عظام المشط وتسمى الرسغ المشطى القدمى (-tarso metatarsus)، ويوجد بالقدم أربع أصابع.

الجهاز الهضمى

تبدأ القناة الهضمية (شكل ٨١، ٨٢) بالفم الذى لا يوجد به أسنان، وبداخل الفم يوجد اللسان وله طرف مدبب فى الحمامة. البلعوم يصل بين الفم والمرىء

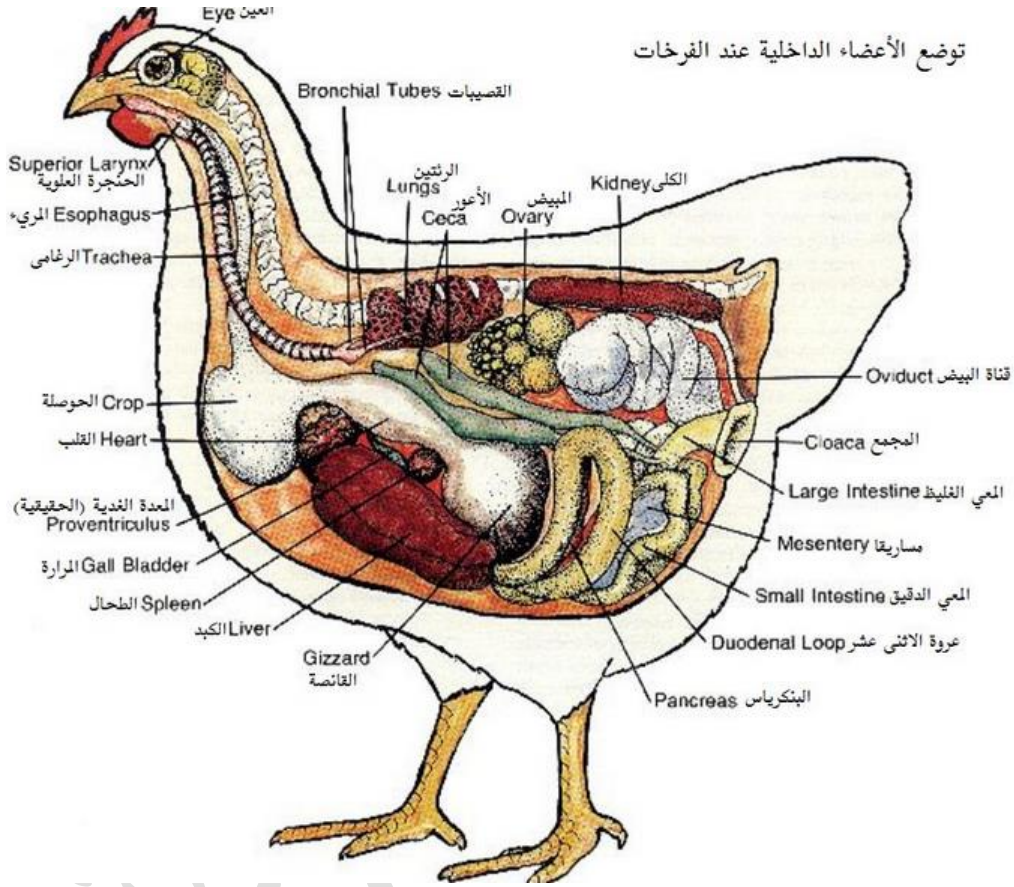


شكل (٨١) - الجهاز الهضمي للحمامة

والمريء أنبوبة طويلة يتصل بها كيس كبير يعرف بالحوصلة (crop) وفائدتها تخزين الأطعمة حتى تصبح لينة وكذلك إرسال الطعام للمعدة على فترات، وبعد الحوصلة بقليل يفتح المريء في المعدة.

والمعدة تتركب من جزئين أحدهما عضو أنبوبي قصير منتفخ هو المعدة الهاضمة (proventriculus) وهي التي تفرز العصارات الهاضمة على الأطعمة، والثاني عضو عضلي سميك يعرف بالقانصة (gizzard) وهي مبطنة بغشاء قرني خشن ويوجد بها غالباً عدد من الحصى والأحجار الصغيرة، فعندما تصل الأطعمة التي لم يكتمل هضمها إلى

القائصة تقوم بأنقباض عضلات جدرانها القوية على هذه الأطعمة المختلطة بالحصى الموجود فيها فتفتت ويمتزج الغذاء إذ ذاك بالعصارات المعدية الهاضمة.



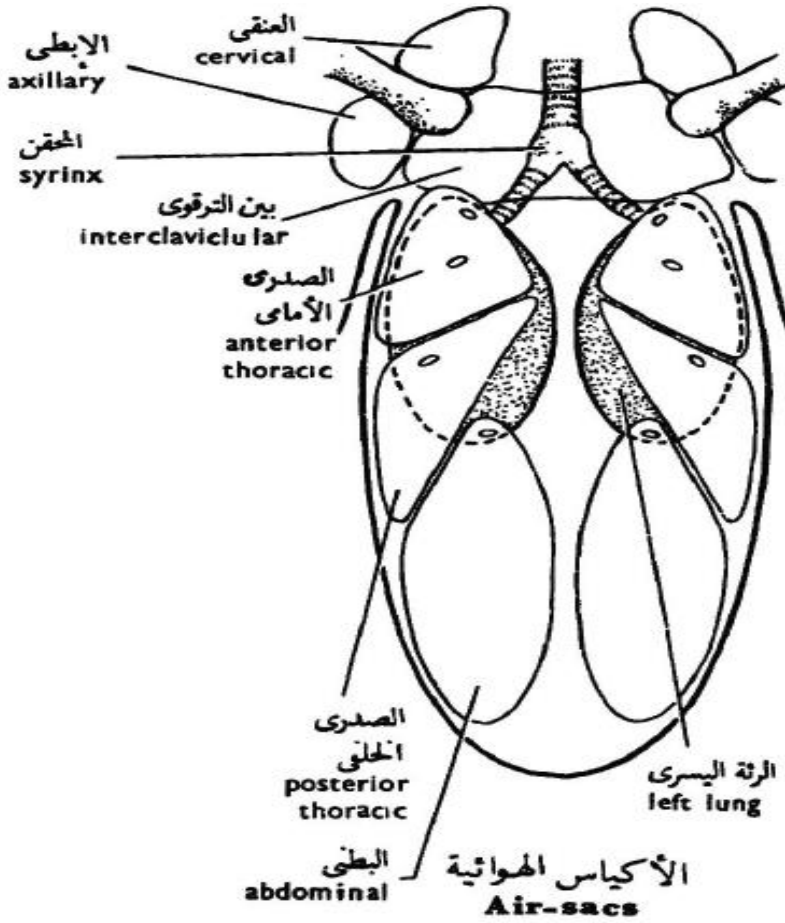
شكل (٨٢) - يوضح الأجهزة الداخلية للطيور

وتلى المعدة الأمعاء التي تبدأ بالأثنى عشر وهي على شكل حرف **U** ويوجد البنكرياس بين طرفيها، وللبنكرياس ثلاث قنوات تفتح كلها في الأثنى عشر، كما تفتح فيها أيضا القناتين المراريتين الآتيتين من الكبد، ويتكون الكبد من فصين أيمن وأيسر ولا يوجد له حوصلة مرارية في الحمام ولكن توجد في بعض الطيور الأخرى، ويلى الإثنى عشر اللفانفى وهي أنبوبة طويلة ملتوية تصب في المستقيم، ويوجد عند أول المستقيم ذائدتان أعوريتان، ويفتح المستقيم في المجمع.

ويتركب المجمع من ثلاث حجرات تسمى الأولى منها المعى البرازى (**coprodaeum**) وفيها يفتح المستقيم، وتسمى الثانية منها المعى البولى (**urodaeum**) وتفتح فيها القنوات البولية التناسلية، وتسمى الحجره الأخيرة بالمعى الخلفى (**proctodaeum**) وهى تفتح إلى الخارج، ويتصل بالمعى الخلفى كيس يسمى كيس فابريسي (**bursa Fabricii**) ووظيفته غير معروفة.

الجهاز التنفسى

يبدأ الجهاز التنفسى بالمزمار وهو الفتحة التى تودى إلى الحجره، وتتصل الحجره بالقصبه الهوائية وهى طويلة نظرا لطول العنق فى الطيور، وتتفرع القصبه الهوائية إلى شعبتين، ويوجد عند اتصال القصبه الهوائية بالشعبتين الحجره السفلى وهى التى تحدث الأصوات فى الطيور، وتتصل كل شعبة بالرئة المقابلة لها حيث تتفرع بداخلها إلى فروع أصغر فأصغر، والرنتان صغيرتان نسبيا وتقعان ملتصقتان بالجدار الظهرى للمنطقة الصدرية، وبالإضافة إلى الفروع العديدة التى تنتهى بهما الشعبتان فإنهما يعطيان فروعاً أخرى تتصل بما يعرف بالأكياس الهوائية (**air-sacs**) (شكل ٨٣)، ووجود هذه الأكياس من مميزات الجهاز التنفسى فى الطيور، ويوجد منها تسعة أكياس وهى الكيسان العنقيان (**cervical sacs**) والكيسان الصدريان الأماميان (**anterior thoracic sacs**) والكيسان الصدريان الخلفيان (**posterior thoracic sacs**) والكيسان البطنيان (**abdominal sacs**) والكيس البين ترقوى (**interclavicular sac**)، وتتصل الأكياس الهوائية بالتجويفات الموجودة داخل العظام الطويلة. وهى تقلل بما تحتوى عليه من الهواء من ثقل الطائر فتساعده على الطيران، كما تمده بكمية كبيرة من الأوكسجين أثناء قيامه بهذا المجهود العضلى الكبير.



شكل (٨٣) - الجهاز التنفسي والأكياس الهوائية فى الطيور

الجهاز الدورى

القلب

القلب فى الطيور كبير نسبيا ويتركب من أربع حجرات وهى الأذنان والبطينان.

الأوعية الدموية

١- يصب فى الأذنين الأيمن الوريدان الأجوفان الأماميان الأيمن والأيسر والوريد الأجوف الخلفى، بينما يصب فى الأذنين الأيسر أربعة أوردة رئوية ويعطى البطين الأيمن شريانا رئويا واحدا سرعان بمجرد خروجه من القلب ينقسم إلى فرعين يمتد كلا منهما إلى إحدى

الرئتين، بينما يعطى البطن الأيسر قوساً أبهرياً واحداً (الأورطى **aortic arch**) بمجرد خروجه من القلب ينحني إلى الناحية اليمنى من الجسم.

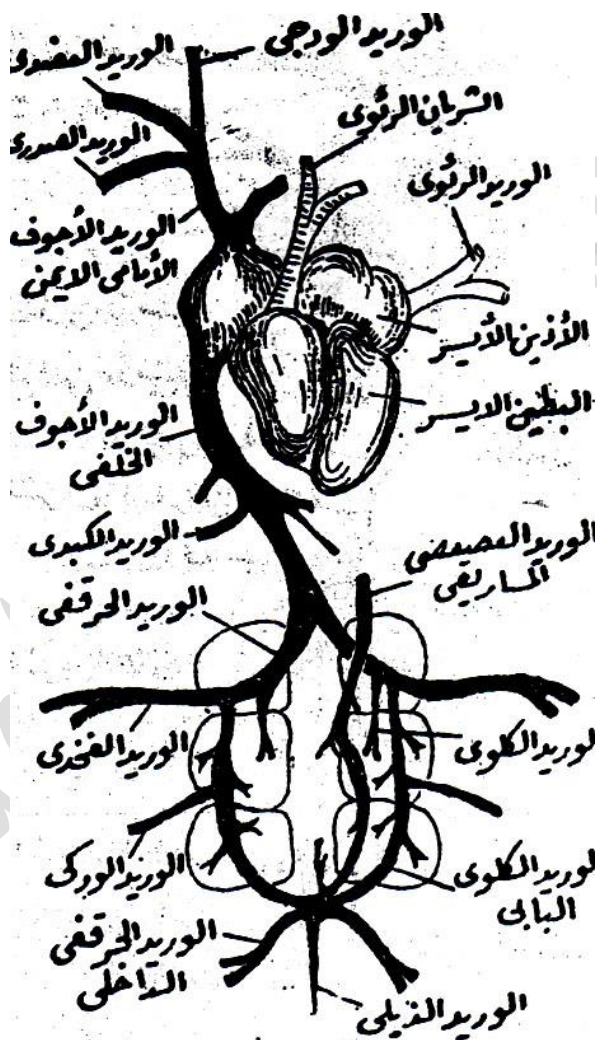
الجهاز الوريدي

يتجمع الدم الوريدي في الأذنين الأيمن حيث يتكون كلوريد أجوف أمامي من اتحاد ثلاثة أوردة وهي الوريد الودجى (**jugular vein**) والوريد العضدى (**branchial vein**) والوريد الصدرى (**pectoral vein**). ويتصل الوريدان الودجيان الأيمن والأيسر مع بعضهما بواسطة وعاء عرضى يسمح بمرور الدم من أحدهما إلى الآخر. ويستقبل الوريد الأجوف الخلفى الدم الوريدي من الوريد الذيلى الذى يتصل بالوريد العصصى المساريقى (**cocccgo-mesenteric vein**) وهو الذى يحمل الدم من المجمع والأمعاء الغليظة، ثم ينقسمان بعد اتحادهما إلى الوريدين الكلويين البابيين (**renal portal vein**) اللذين يمر كلا منهما فى إحدى الكليتين، ويصب فى كلوريد كلوى بابى الوريد الحرقفى الداخلى (**internal iliac**) والوريد الوركى (**sciatic**)، ثم يتحد بعد ذلك بالوريد الفخذى (**femoral vein**) مكوناً الوريد الحرقفى (**iliac vein**) (شكل ٨٤). ويتحد الوريدان الحرقفيان مع بعضهما ليصبا فى الوريد الأجوف الخلفى. وتصب الأوردة الكبدية فى الوريد الأجوف الخلفى أيضاً قبل وصوله إلى القلب. وهناك دورة كبدية بابية فى الطيور.

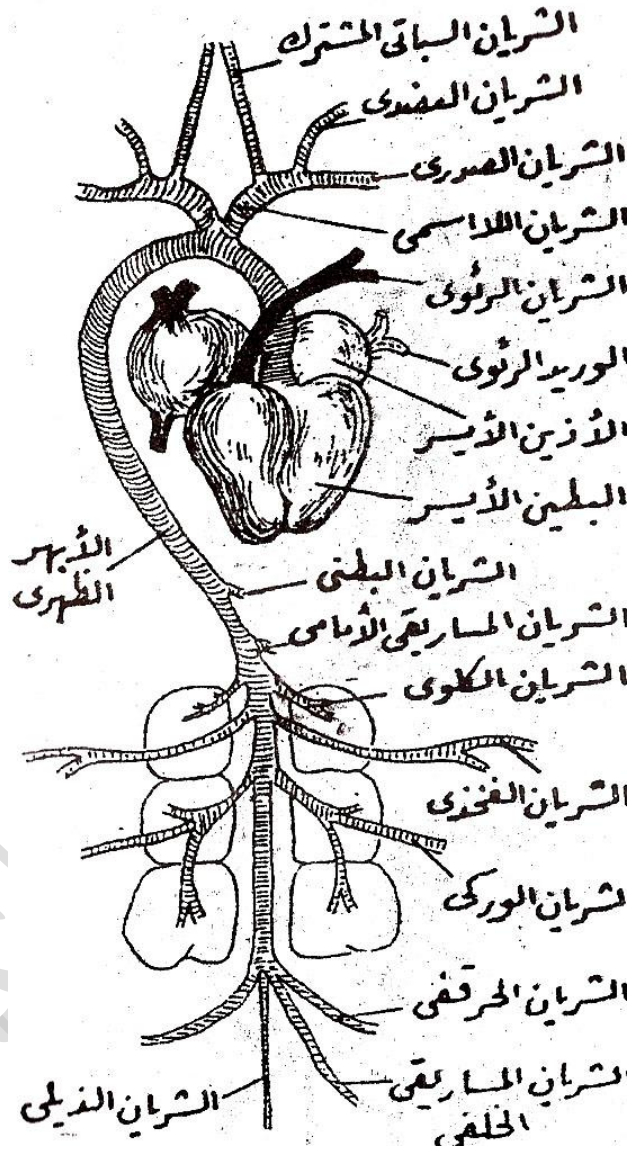
الجهاز الشريانى

يتم تنقية الدم فى الحويصلات الرئوية أثناء عملية التنفس بعد وصول الدم الغير مؤكسد إليها بواسطة الشريان الرئوى الذى يحمل إليها الدم من البطن الأيمن ثم يعود الدم المؤكسد إلى البطن الأيسر الذى يعطى القوس الأبهرى (الأورطى) الذى يتفرع إلى الشريانان اللاسميان الأيمن والأيسر (شكل ٨٥). وينقسم كل شريان لاسمى إلى الشريان السباتى المشترك الذى يمتد إلى الرأس والشريان تحت الترقوى الذى يعطى الشريان العضدى ويمتد إلى الجناح والشريان الصدرى ويمتد إلى العضلات الصدرية المحركة للجناح.

ثم ينحني القوس الأبهري إلى الجهة اليمنى من الجسم ويمتد إلى الخلف على شكل الأبهري الظهرى، ويعطى الأبهري الخلفى أثناء امتداده إلى الخلف الشرايين المختلفة إلى القناة الهضمية والكليتين وأعضاء التناسل والطرفين الخلفيين. ثم يمتد في المنطقة الذيلية على شكل الشريان الذيلى.



شكل (٨٤) - القلب والجهاز الوريدي فى الطيور

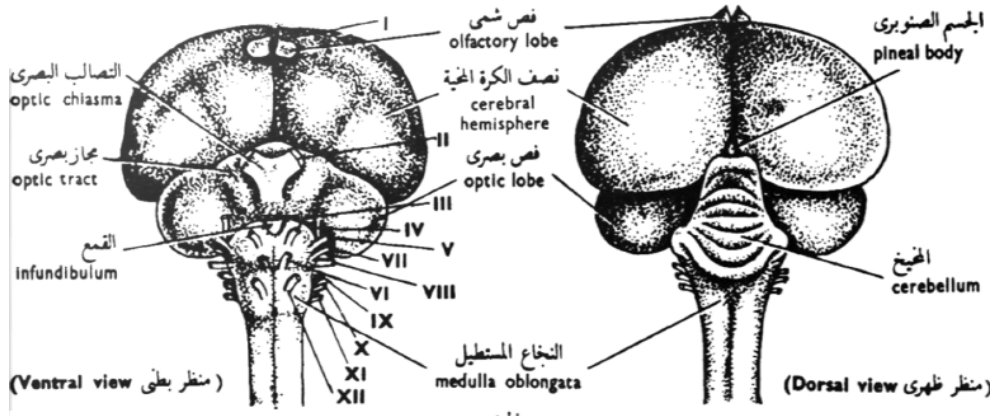


شكل (٨٥) - القلب والجهاز الشرياني في الطيور

الجهاز العصبي

المخ قصير وعريض ومستدير (شكل ٨٦)، ويوجد في مقدمته الفصان الشميان وهما صغيران جدا في الطيور نظرا لضعف عضوى الشم.

أما النصفان الكرويان فحجمهما كبير ولهما سطح أملس ويمتدان إلى الخلف حيث يتقابلان مع المخيخ، والمخيخ كبير الحجم ويتركب من ثلاثة فصوص أحدهما فص كبير متوسط توجد عليه ميازيب عرضية والفصان الأخران جانبيين صغيران، وعلى جانبي المخيخ يوجد الفصان البصريان، أما النخاع المستطيل فيوجد في مؤخرة المخ ويخرج منه الحبل الشوكى الذى يمتد داخل العمود الفقرى ويعطى كلا من المخ والحبل الشوكى الأعصاب التى تذهب إلى مختلف أعضاء الجسم.

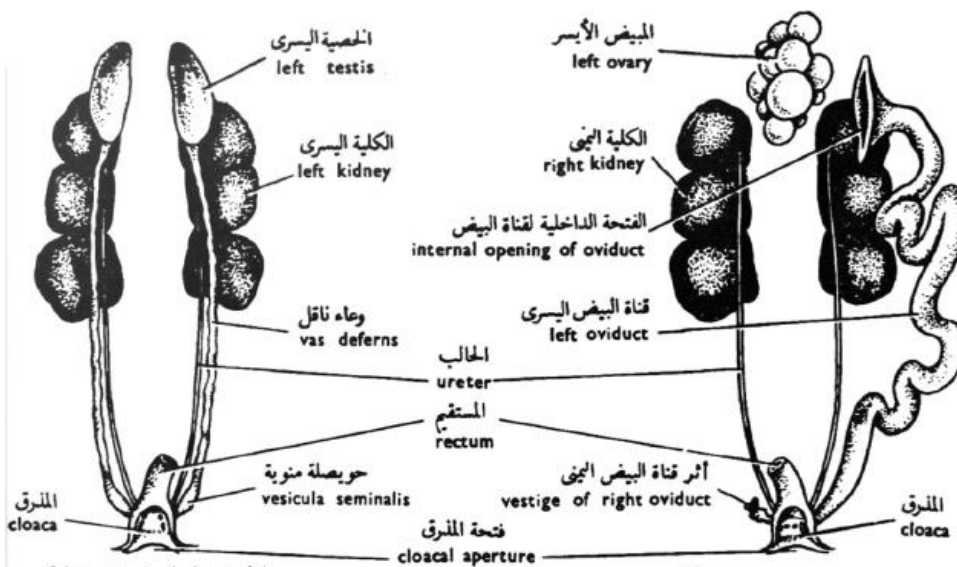


شكل (٨٦) - مخ الحمامة

الجهاز البولى التناسلى الذكري:

الكليتان مفلطحتان وتنقسم كلا منهما إلى ثلاثة فصوص (شكل ٨٧). ويخرج من السطح البطنى لكل منهما حالب ضيق يمتد إلى الخلف حيث يفتح فى الحجرة المتوسطة من المجمع وهى المعروفة بالمعى البولى.

وتوجد خصيتان شكلهما بيضى، وتتصل كلا منهما بالسطح البطنى للجزء الأمامى من الكلية المقابلة لها بواسطة غشاء بريتونى. ويخرج من الحافة الداخلية لكل خصية وعاء ناقل رفيع ملتوى، وهو يمتد إلى الخلف موازيا للحالب حيث يفتح فى المعى البولى. ولا توجد أعضاء للتفويض فى الحمامة كما لا توجد مثناة بولية.



الذكر

الأنثى

شكل (٨٧)- الجهاز البولى التناسلى فى الحمامة

الأنثى

الجهاز البولى فى الأنثى مشابها لمثيله فى الذكر، ويوجد فى الأنثى مبيض واحد فقط هو المبيض الأيسر (شكل ٨٧)، وكذلك القناة المبيضية اليسرى فقط وهى طويلة وملتوية ويوجد فى أولها قمع كبير لإستقبال البيض الناضج، وتفتح عند نهايتها فى المعى البولى.

التكاثر

تخرج البيضة من المبيض حيث تلتقطها القناة المبيضية اليسرى خلال القمع، ويتم تلقيحها في أول هذه القناة، ثم تحاط بعدة إفرازات ينتجها جدار القناة المبيضية أثناء مرورها إلى الخارج ، وأول هذه الإفرازات زلال البيض ثم الأغشية القشرية الرقيقة ثم القشرة الجيرية الصلبة التي تحيط بها من الخارج ثم تندفع إلى الخارج. وتبنى الطيور للبيض أعشاشا تضعه فيها، ويتم أكمال الجنين داخل البيضة بفعل درجة حرارة الجسم للأم أو بالتعاون بين الأبوين معا. وتعتنى الطيور بصغارها عناية فائقة وتقوم بإطعامها فى الأيام الأولى كما تعلمها الطيران إذا كانت من الطيور الطائرة.

تقسيم طائفة الطيور

تنقسم طائفة الطيور إلى طويئفتين وهما:

١- طويئفة الطيور القديمة Subclass Archaeornithes

وهى تشمل الطيور المنقرضة، وفيها الذيل طويل ويتركب من عدة فقرات منفصلة ولا يوجد فى نهايته عصص. وتوجد أسنان بكل من الفكين الأعلى والأسفل، ومن أمثلتها الاركيو بترس (Archaeopteryx).

٢- طويئفة الطيور الحديثة Subclass Neornithes

لها ذيل قصير، كما تلتحم عادة الفقرات الذيلية الأخيرة بعضها مع بعض مكونة العصص، ولا توجد لها أسنان، وهى تنقسم إلى اثنين فوق رتبة وهى:

أ- فوق رتبة قديمة الفك Super-order Palaeognathae


وهى تشمل الطيور التى لا تطير وهى عادة كبيرة الحجم، وأجنحتها ضامرة، ولا يحتوى ريشها على خطافات، وعرف القص ضعيف أو غير موجود، للذكر عضو للتلقيح. ومن أمثلتها النعام (شكل ٨٨).



شكل (٨٨) - النعامة

ب- فوق رتبة حديثة الفك Super-order Neognathae

ريشها يحتوى على خطافات، وللقص عرف كبير، كما تلتحم الفقرات الذيلية الأخيرة فى عصص واحد، وهى تحتوى على معظم الطيور التى تعيش فى الوقت الحاضر ومنها الدجاج والبط والأوز والبيغاوات والنسور والصقور والعصافير والحمام وغيرها (شكل ٨٩).



شكل (٨٩) - الطيور الحديثة

٧- طائفة الثدييات Class Mammilia

الثدييات هي أرقى الحيوانات الفقارية، وقد أطلق عليها هذا الأسم نظرا لوجود الأثداء في إنائها، ومن مميزات هذه أنها ترضع صغارها بلبن تفرزه الغدد اللبنية الموجودة في الأثداء. ومن مميزاتها أيضا أن الشعر يغطي أجسامها، ولأجسامها درجة حرارة ثابتة لا تتغير بتغير درجة حرارة الوسط الذي تعيش فيه، أي أنها من ذوات الدم الحار، ويحمل جسم كل منها زوجين من الأطراف فيما عدا الثدييات البحرية حيث تكون الأطراف الخلفية غير موجودة أو تكون أثرية ومدفونة في عضلات الجسم، وتتطور الأطراف الأمامية في الخفاشيات إلى أجنحة تطير بها في الهواء، ولكن تختلف هذه الأجنحة في تركيبها أختلافا تاما عن أجنحة الطيور.

الصفات العامة للثدييات:

- ١- تمتاز الثدييات بوجود الأثداء في أناتها، وهي تحتوى على الغدد اللبنية التي تفرز اللبن، وترضع الأم صغارها بعد ولادتها.
- ٢- أجسامها مغطاة بالشعر
- ٣- للثدييات حاجز عضلى يعرف بالحجاب الحاجز، وهو يقسم تجويف الجسم إلى قسمين وهما التجويف الصدرى الذى يحتوى على القلب والرئتين والتجويف البطنى ويحتوى على بقية الأحشاء.
- ٤- يتكون قلب الثدييات من أربع حجرات وهما الأذنين والبطينان
- ٥- يخرج من القلب قوس أبهرى (الأورطى) ينحنى ناحية الجهة اليسرى للجسم
- ٦- كرات الدم الحمراء لا تحتوى على أنوية
- ٧- لها صيوان للأذن (الأذن الخارجى) وتحتوى الأذن على ثلاث عظام تسمى العظيما السمعية
- ٨- تحتوى المنطقة العنقية على عدد ثابت من الفقرات (سبع فقرات)
- ٩- المخيخ كبير الحجم ويتركب من فص متوسط وفصين جانبيين كثيرى الانتشاءات كما أن هناك أربعة فصوص بصرية يطلق عليها الجسم الرباعى

- ١٠- الثدييات متغايرة التسنين إذ يكون هناك أربعة أنواع مختلفة من الأسنان وهى القواطع والأنياب والضروس الأمامية والخلفية، وهى تختلف عن بعضها البعض فى شكلها ووظيفتها، كما تختلف فى الثدييات المختلفة تبعا لنوع الغذاء
- ١١- يوجد أمام فتحة المزمار غطاء يسمى لسان المزمار وهو يغطى هذه الفتحة عند مرور الطعام فيمنع دخوله إلى الجهاز التنفسى.
- ١٢- الثدييات حيوانات ولودة تربي الأجنة داخل أجسامها ثم تتم بعد ذلك ولادتها، ماعدا الثدييات الأولية فإنها لا تلد بل تضع بيضا يفقس بعد فترة من الزمن خارج الجسم
- ١٣- الثدييات من ذوات الدم الحار
- ١٤- لها زوج من المناسل صغير الحجم والخلايا التناسلية لا ترى بالعين المجردة

وسندرس الآن الأرنب كنموذج للثدييات

الأرنب *Lepus cuniculus*

الشكل الخارجى

جسم الأرنب مغطى بالشعر الناعم الذى يعرف بالفرو، وهو ينقسم إلى أربع مناطق وهى الرأس والعنق والذراع والذيل ويوجد الفم وهو فتحة واسعة مستعرضة- فى مقدمة الرأس حيث تحيط به الشفتان (lips)، ويوجد فى وسط الشفة العليا شق طولى يصل إلى فتحتى الأنف وبذا تكون القوارض العليا (upper incisors) مكشوفة، وفتحتا الأنف مائلتان ويقعان فوق الفم. ويوجد على جانبي الشفة العليا وحول فتحتى الأنف شعر حساس طويل يعرف بالشوارب (vibrissae)، والعينان كبيرتان وتقعان على جانبي الرأس، ويوجد لكل منهما جفن أعلى وجفن أسفل وغشاء رامش. ويوجد خلف العين صيوان الأذن (ear pinna) وهو طويل ومتحرك ويحيط بفتحة القناة السمعية.

وينقسم الذراع إلى منطقتين الأمامية منهما هى الصدر (thorax) والخلفية هى البطن (abdomen)، ويوجد للأنثى على سطح البطن أربعة أزواج أو خمسة من الحلمات التى تفتح فيها الغدد اللبنية، كما توجد عند نهاية البطن الفتحة البولية التناسلية للأنثى وتعرف

بالفرج (**vulva**) ويلبها الأست، وتوجد الفتحة البولية التناسلية فى الذكر عند نهاية البطن أيضا حيث تقع عند طرف القضيب (**penis**) ويلبها الأست، ويوجد على جانبى القضيب كيسا الصفن (**scrotal sacs**) وهما يحتويان على الخصيتين بداخلهما، ويوجد على جانبى الإست فى كل من الذكر والأنثى منخفضان ألسان تفتح فيهما الغدد العجانية (**perinaeal glands**) وهما تفرزان إفرازا ذا رائحة قوية تميز الأرانب. ويحمل الجذع زوجين من الأطراف وهما الطرفان الأماميان والطرفان الخلفيان، ويوجد فى كل طرف أمامى خمسة أصابع رفيعة ينتهى كل منها بمخالب حاد ملتو قليلا، أما الطرف الخلفى فيوجد به أربعة أصابع فقط ينتهى كل منها بمخالب ، والطرفان الخلفيان أطول من الأماميان. والذبل قصير نسبيا وملتو إلى أعلى عادة.

<https://www.youtube.com/watch?v=rCK1vGepriq>



الجهاز الهيكلى

الهيكلى الخارجى

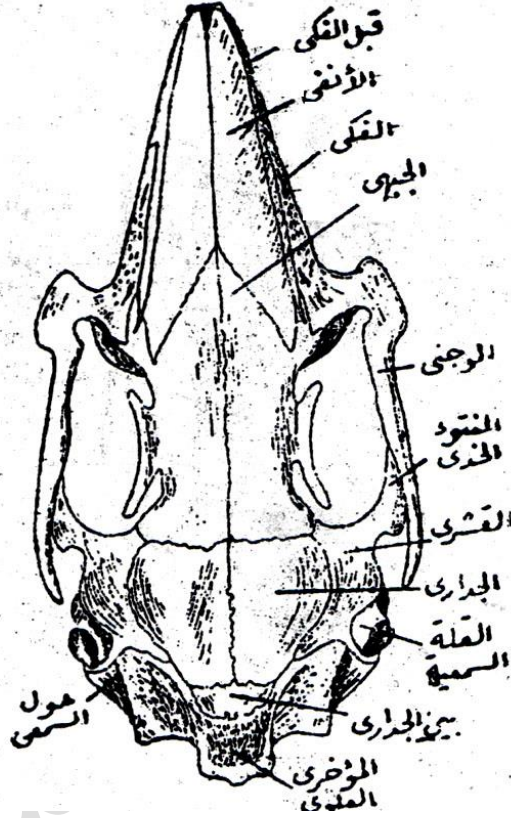
يتكون الهيكلى الخارجى من الشعر الذى يغطى الجسم والمخالب الموجودة عند نهاية الأصابع وهى كلها منتجات جلدية

الهيكلى الداخلى

الجمجمة

يتكون سقف الجمجمة من العظم الأنفى (**nasal**) والجبهى (**frontal**) والجدارى (**parietal**) وكلها عظام مزدوجة. ويوجد عظم واحد منفرد هو العظم بين الجدارى (**inter parietal**) ويقع بين العظمين الجداريين وبين العظم المؤخرى العلوى (**superoccipital**) والعظم الأخير كبير الحجم ويكون سقف الثقب الكبير (**foramen magnum**) (شكل ٩٠) ويحيط بهذا الثقب من الجانبين العظام المؤخريان الخارجيان (**exoccipitals**) وهما يحملان الجزء الأكبر من اللقم المؤخرية (**occipital**)

(condyles). ويحيط بالثقب الكبير من أسفل عظم متوسط هو العظم المؤخري القاعدي (basioccipital).



شكل (٩٠) - جمجمة الأرنب من السطح العلوي

ويوجد على السطح البطني للجمجمة أمام العظم المؤخري القاعدي عظم متوسط آخر هو العظم الوتدي القاعدي (basisphenoid) ويقع أمامه العظم قبل الوتدي (presphenoid) وهو عظم صغير الحجم (شكل ٩١) ويقع أمامه أيضا العظم الميكي (vomer)، والعظام الثلاثة الأخيرة (الوتدي القاعدي وقبل الوتدي والميكي) كلها عظام مفردة. ويوجد على جانبي الخط المنصف للجمجمة العظام الحنكيان (palatines) ويليهما العظام الجناحيان (pterygoids). ويوجد على جانبي الجمجمة من الأمام العظام قبل الفكيتين (premaxillae) وهما يحملان القواطع العليا (upper

(incisors) ويليهما العظامان الفكيان (maxillae) ويحملان الضروس الأمامية والخلفية، ويخرج إلى الخلف منكل عظم فكى نتوء كبير وهو العظم الوجنى (jugal)، وتوجد القلة السمعية (tympanic bulla) وهى كبيرة الحجم ومستديرة تحت العظم القشرى. ويوجد العظم الجناحى الوتدى (alisphenoid). ويتكون الفك الأسفل (mandible) من نصفين يوجد بكل منهما عظم واحد فقط هو العظم السنى (dentary).

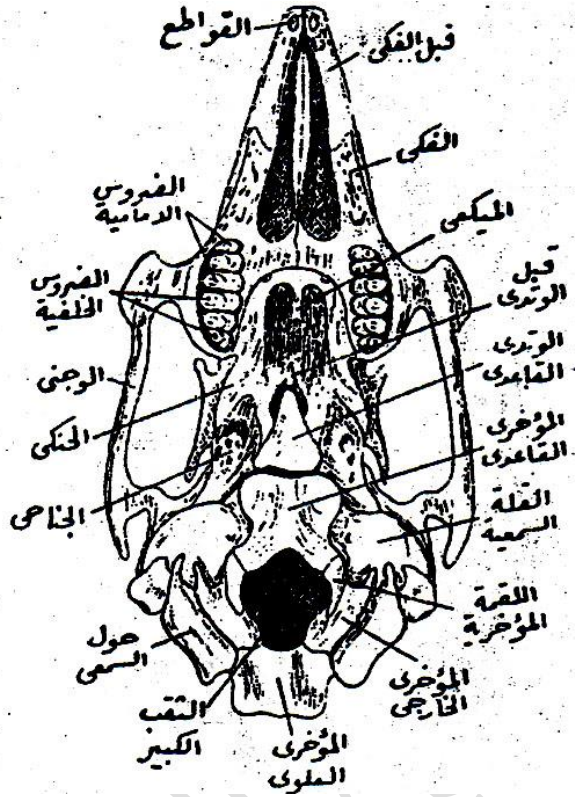
العمود الفقرى

ويتكون من خمس مناطق يحتوى كل منها على عدد من الفقرات وهى

- 1- الفقرات العنقية: وعددها سبع فقرات أولها هى الفقرة الحاملة (atlas)، وهى فقرة مستديرة ليس لها وسط، ويوجد على سطحها الأمامى جزءان مقعران يستقبلان اللقمتين المؤخريتين للجمجمة.
- 2- الفقرات الصدرية: وعددها من ١٢-١٣ فقرة (شكل ٩٢)، وتمتاز هذه الفقرات التى تحمل الضلوع بأستطالة الشوكة العصبية، أما النتوء المستعرض فهو قصير غليظ .
- 3- الفقرات القطنية: وعددها من ٦-٧ ، وفيها الشوكة العصبية قصيرة نسبيا ولكن النتوء المستعرض طويل.
- 4- الفقرات العجزية: وعددها ٤ فقرات تلتحم مع بعضها البعض مكونة عظاما مركبا يعرف بالعجز (sacrum)، وتحمل كل من الأولى والثانية على كل من جانبيها امتدادا جناحى الشكل يتصل به الحزام الحوضى
- 5- الفقرات الذيلية: وعددها حوالى ١٥ فقرة، وهى تصغر فى الحجم تدريجيا من الأمام إلى الخلف .

الضلوع

وعدها من ١٢-١٣ زوجا، وتتصل السبعة أزواج الأولى منها بالقص.



شكل (٩١) - منظر بطنى لجمجمة الأرنب

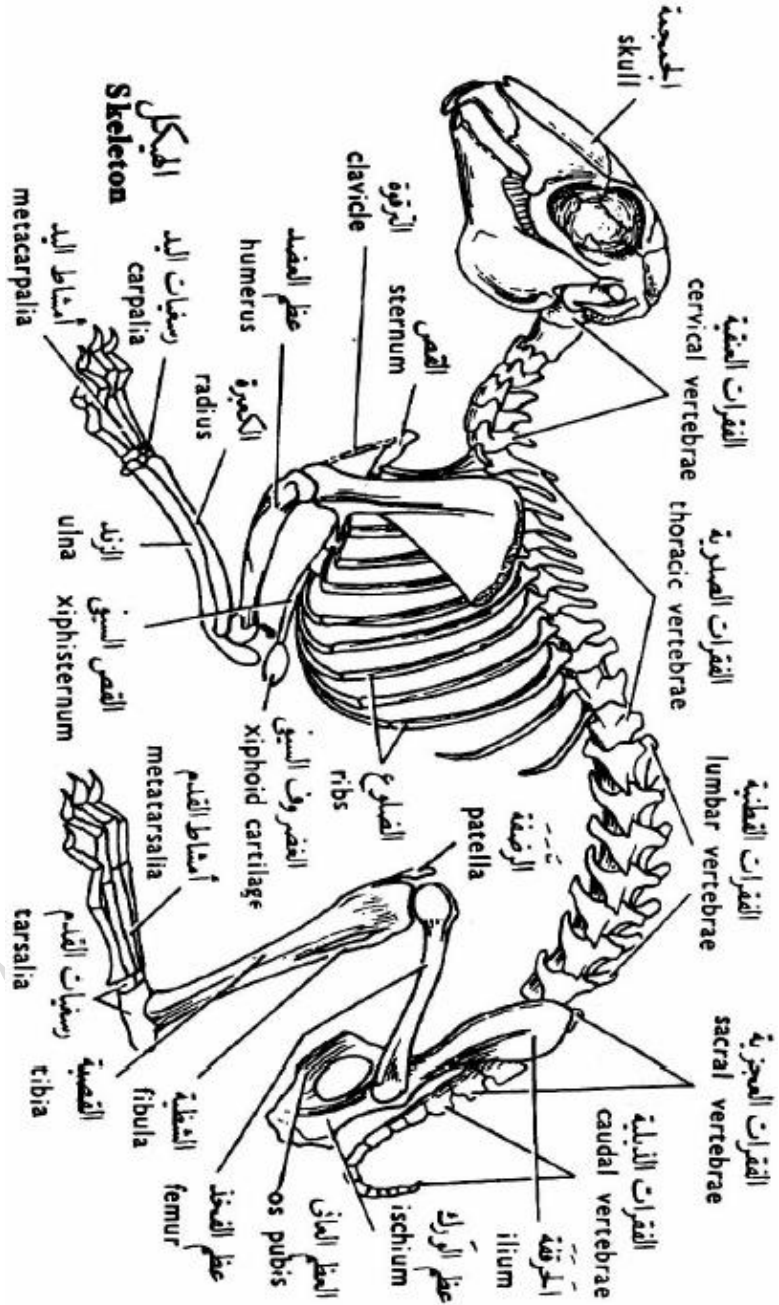
القص

يوجد على الخط المنصف للصدر من الجهة البطنية، وهو يتركب من ست قطع تعرف بالقصيصات (sternebrae)، وأكبر هذه القطع حجما هي القطعة الأولى. وتحمل القطعة الأخيرة قضيبا رفيعا يسمى القص السيفى (xiphsternum) ويوجد فى نهايته لوح مستدير من الغضروف.

الحزام الكتفى

يتركب الحزام الكتفى من اللوح والغرابى والترقوة. واللوح مثلث الشكل ويحمل عند

حافته العليا غضروفا رفيعا يسمى الغضروف فوق اللوحى (supra scapular)



شكل (٩٢) - الهيكل العظمي للأرنب

(cartilage)، كما يوجد على سطحه الخارجى بروزا واضحا يسمى الشوكة (spine) وهى تنتهى بالنتوء الأخرمى (acromion process) الذى يمتد منه نتوء آخر هوالنتوء الأخرمى الخلفى (metaacromion process)، ويحمل اللوح عند حافته الضيقة سطحاً أملساً هو التجويف الأرواح (glenoid cavity) ويوجد أمامه نتوء صغير يسمى النتوء الغرابى (coracoid process). أما الترقوة فهى عظم رفيع يمتد بين اللوح والمقبض القصى.

الطرف الأمامى

يتركب من ثلاث عظام هى العضد والكعبرة والزند والعظام اليد (شكل ٩٢)، ويوجد للعضد عند طرفه القريب من الجسم رأس مستدير يتصل بالتجويف الأرواح، ويوجد على السطح الأمامى لساق العضد عند طرفه القريب من الجسم أيضا بروز ضئيل يسمى العرف الدالى (deltoid ridge) ويحمل العضد عند طرفه البعيد عن الجسم جزء يسمى البكرة (trochlea)، ويوجد فوها ثقب يسمى الثقب فوق البكرة (supra-trochlea foramen) والكعبرة والزند تتكون من عظم الكعبرة وهو مستطيل بسيط. أمل الزند فهو الأقوى ويحمل على السطح الأمامى لطرفه الأعلى تجويفا عميقا يسمى التجويف السنى الكبير (greater sigmoid cavity) وتتصل به بكرة العضد، ويوجد فوق هذا التجويف نتوء يعرف بالنتوء المرفقى (olecranon process).

وفى اليد يتركب الرسغ اليدوى من ٩ رسغيات يدوية صغيرة ويتركب المشط اليدوى من ٥ مشطيات يدوية أطول من الأولى. وتحتوى الأصابع من الأول إلى الخامس على ٢:٣:٣:٣:٣ من السلاميات على التوالى.

الحزام الحوضى.

وهو مكون من نصفين متشابهين يتركب كل منهما من الحرقفة والورك والعانة، ويقع التجويف الحقى بين الحرقفة والورك ويشارك عظم العانة فى تكوين عظام التجويف الحقى أيضا، كما يوجد ثقب كبير بين العانة والورك ويسمى الثقب المسدود (obturator foramen).

الطرف الخلفى

يتركب الطرف الخلفى من ثلاث عظام هى الفخذ والقصبة والشظية وعظام القدم (شكل ٩٢)، ويحمل الفخذ عند طرفه القريب من الجسم رأسا كبيرا يتصل بالتجويف الحقى. ويوجد فى مواجهة هذا الرأس بروز يعرف بالمدور الكبير (**greater trochanter**) كما يوجد تحت الرأس بروز أصغر حجما يسمى المدور الصغير (**lesser trochanter**) وهناك أيضا بروز آخر يسمى المدور الثالث (**third trochanter**) ويقع تحت المدور الكبير. ويحمل الفخذ عند طرفه البعيد عن الجسم لقمتان (**condyles**) للتحرك على القصبة. والعظم الثانى هو القصبة والشظية، والقصبة أكبر كثيرا من الشظية وهما ملتحمتان معا. ويحتوى القدم على ٦ رسغيات قدمية و ٤ مشطيات قدمية. ويحتوى كل أصبع على ثلاث سلاميات.

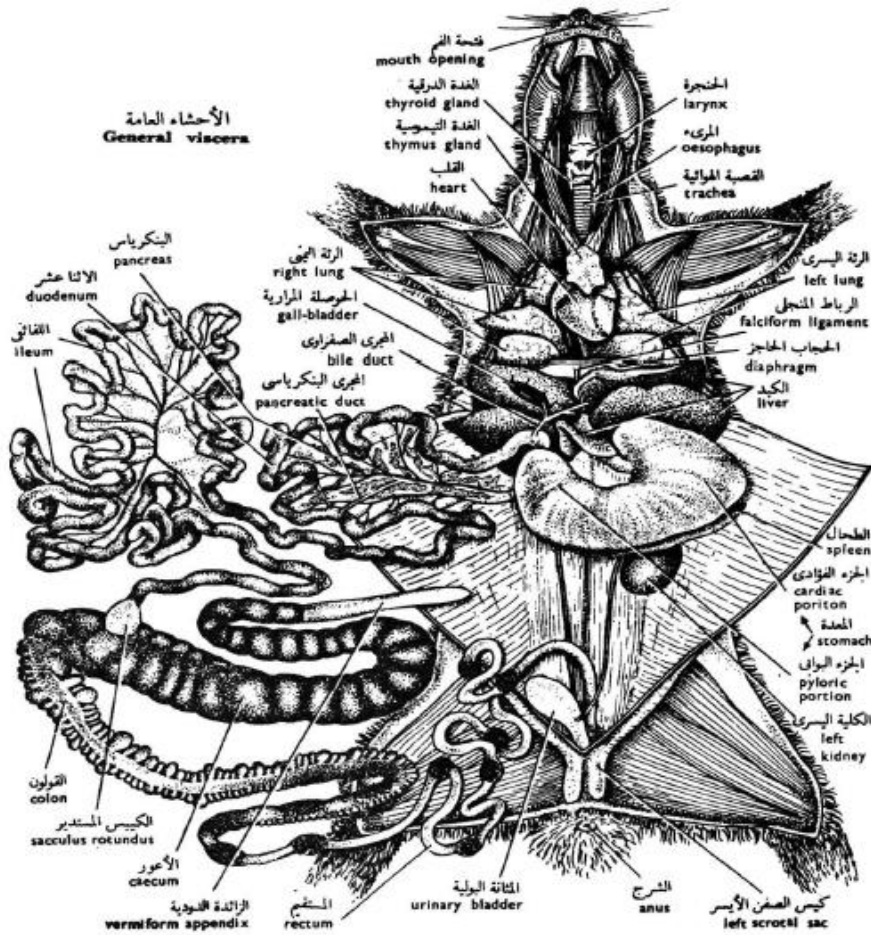
الجهاز الهضمى

تبدأ القناة الهضمية بتجويف الفم وتفتح فيه قنوات الغدد اللعابية (**salivary gland**)، ويوجد أربعة أزواج من الغدد وهى الغدة النكفية (**parotid**) وتحت الحجاجية (**infraorbital**) وتحت الفكية (**sub-maxillary**) وتحت اللسانية (**sub-lingual**). ويلى تجويف الفم تجويف البلعوم وتخرج منه قناتان البطنية هى القصبة الهوائية والظهرية هى المرىء.

المرىء أنبوبة طويلة ضيقة تمر فى الرقبة والتجويف الصدرى ثم تصل إلى التجويف البطنى بعد إختراق الحجاب الحاجز (شكل ٩٣) وهناك يفتح فى الجزء الفؤادى من المعدة.

والمعدة الفؤادية (**cardiac stomach**) أكثر إتساعا من الجزء البوابى (**pyloric part**)، ويفتح الجزء البوابى من المعدة فى الأمعاء الدقيقة والامعاء الدقيقة كثيرة الألتواء ومقسمة إلى الأثنى عشر وهو على شكل حرف **U** واللفائفى وينتهى بانتفاخ مستدير يسمى الكيس الكروى (**sacculus rotundus**) يفتح فى الامعاء الغليظة تتركب الامعاء الغليظة من القولون وله جدار مسننة والاعور ويوجد فى جداره حز حلزونى وينتهى الأعور

بالزائدة الدودية (**vermiform apperndix**) والمستقيم ويرى بداخله البراز على شكل كور صلبة تعرف بالزبل ويفتح إلى الخارج بفتحة الأست.
 الكبد كبير الحجم ويتركب من خمس فصوص ويقع بين المعدة والحجاب الحاجز، وله حوصلة مرارية رقيقة الجدارتتصل بسطحه الخلفى، وتفتح القناة المرارية المشتركة فى الأثنى عشر بالقرب من الفتحة البوابية (**pylorus**). ويقع البنكرياس فى المساريقا الموجودة بين فرعى الأثنى عشر. وتفتح القناة البنكرياسية فى أول الفرع الصاعد للأثنى عشر. ويرتبط الطحال وهو عضو صغير أحمر اللون بالجانب الأيسر للمعدة.



شكل (٩٣) - الجهاز الهضمي للأرنب

الجهاز التنفسي

يبدأ الجهاز التنفسي بفتحة المزمار (**glottis**) ولها غطاء يسمى لسان المزمار (**epiglottis**) وهو يغطي هذه الفتحة عند مرور الطعام في البلعوم فيمنع دخوله إلى الجهاز التنفسي. ويفتح المزمار في الحنجرة (**larynx**) التي تدعمها عدة غضاريف، وتمتد الاحبال الصوتية عبر تجويف الحنجرة. وتمتد من الحنجرة إلى الخلف القصبة الهوائية، وهي تمتد داخل العنق حيث تصل إلى التجويف الصدري، وهناك تنقسم إلى شعبتين (**bronchi**) تصل كل واحدة منهما إلى إحدى الرئتين. وتظل القصبة الهوائية مفتوحة على الدوام لوجود حلقات غضروفية غير كاملة الأستدارة في جدارها (شكل ٩٤).

الجهاز الدوري

القلب

يوجد القلب في وسط التجويف الصدري بين الرئتين وهو محاط بغشاء التامور. ويتركب القلب من أربع حجرات وهي الأذنين الأيمن والأذنين الأيسر والبطين الأيمن والبطين الأيسر (شكل ٩٥).

الأوعية الدموية

١- يصب في الأذنين الأيمن الوريدان الأجوفان الأماميان الأيمن والأيسر والوريد الأجوف الخلفي

٢- يصب في الأذنين الأيسر الوريدان الرئويان الأيمن والأيسر

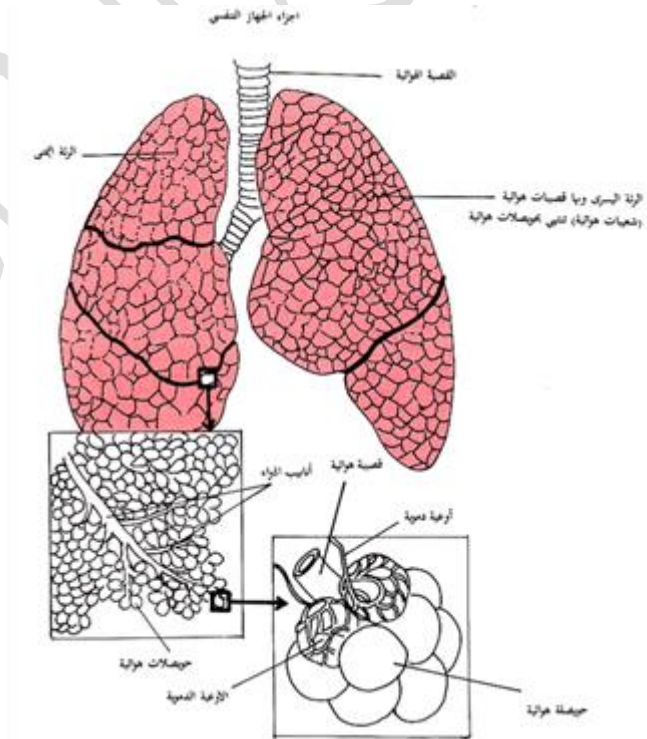
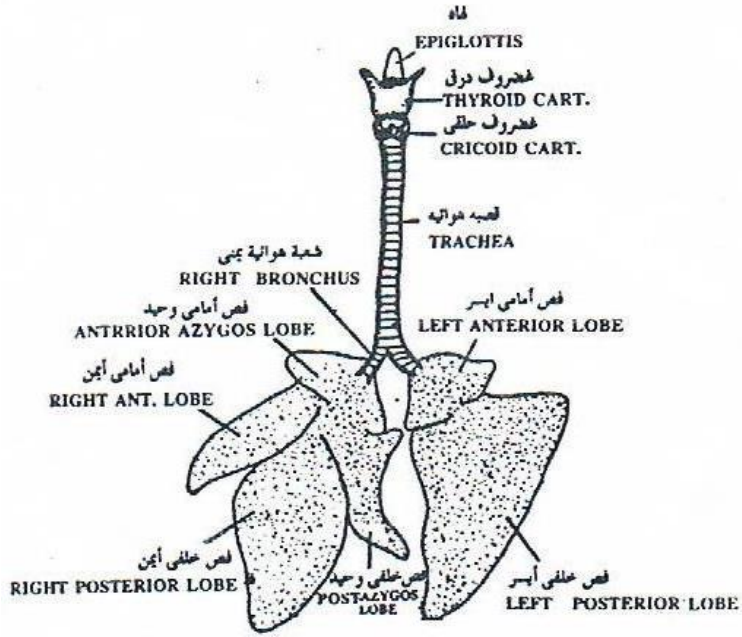
٣- يخرج من البطين الأيمن الشريان الرئوي الذي يتفرع إلى فرعين يذهب كل منهما إلى رئة

٤- يخرج من البطين الأيسر الأورطة الذي يعطي ثلاثة شرايين هم الشريانان تحت الترقوى

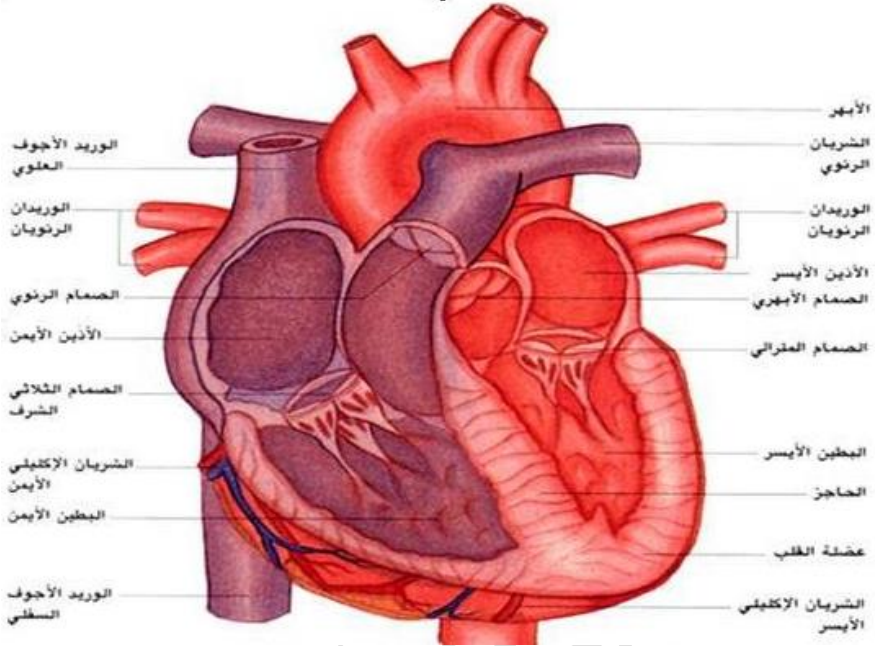
الأيسر الشريان السباتي المشترك الأيسر والشريان اللاسمي ونقسم الشريان اللاسمي إلى

الشريان السباتي الأيمن والشريان تحت الترقوى الأيمن ثم ينحني الأورطة إلى الجانب

الأيسر من الجسم (شكل ٩٧).



شكل (٩٤) - الجهاز التنفسي للتثدييات



شكل (٩٥) - القلب والأوعية الدموية

الجهاز الوريدي

يصل الدم الوريدي إلى الأذنين الأيمن في ثلاث أوردة كبيرة وهي الوريد الأوجف الأمامي الأيمن والأيسر والوريد الأوجف الخلفي (شكل ٩٦).

ويتكون كل وريد أوجف أمامي من اتحاد وريدين هما الودجي (**jugular**) وتحت الترقوى (**subclavian**) كما يصل إليه أيضا وريد بين الضلوع الأمامي (**anterior intercostals**) ووريد فوق المعدي (**anterior epigastric**). وبالإضافة إلى ذلك يصل إلى الوريد الأوجف الأمامي الأيمن وحده الوريد الفردي (**azygos vein**).

الوريدان المنويان أو المبيضان ويحملان الدم من الخصيتين أو المبيضين
الوريدان الكلويان ويحملان الدم من الكليتين

ويصل إليه قبل وصوله إلى القلب عدد من الأوردة الكبدية التي تحمل إليه الدم الخارج من
الكبد، يلاحظ أن الدم الخارج من جميع أجزاء القناة الهضمية يذهب إلى الكبد عن طريق
الوريد الكبدى البابى أى أن هناك دورة كبدية بابية. ولا يلاحظ فى الأرنب أى أثر لدورة
كلوية بابية.

تنقية الدم

يتجمع الدم الوريدي فى الأذين الأيمن الذى ينقبض فيدفع الدم إلى البطين الأيمن الذى
يدفع الدم فى الشريان الرئوى الذى يتفرع إلى فرعين
ويذهب كل منهما إلى إحدى الرئتين، حيث يتم تبادل الغازات بين الدم والهواء أثناء عملية
التنفس، ثم يعود الدم المؤكسد إلى الأذين الأيسر فى الأوردة الرئوية الأربعة.

الجهاز الشريانى

يعطى الاورطة عند انحناءه شريانين كبيرين وهما اللاسمى (**innominate**)
وتحت الترقوى الايسر (**left subclavian**) ، وينقسم اللاسمى بعد خروجه من
الاورطة مباشرة الى ثلاثة افرع ، هى تحت الترقوى الايمن والسباتى المشترك الايمن)
(**right common carotid**) والسباتى المشترك الايسر (شكل ٩٧) ويتفرع كل شريان
تحت ترقوى لثلاثة افرع وهى الفقارى (**vertebral**) والعضدى (**branchial**) وفوق
المعدة الامامى (**anterior epigastric**) ويمر الشريان الفقارى فى القناة الشريانية
الفقارية للفقرات العنقية حيث يعطى عدة فروع للحبل الشوكى ثم يمتد الى الامام حيث يدخل
فى تجويف الجمجمة ويذهب الشريان العضدى إلى الطرف الامامى . ويمتد الشريان فوق
المعدة الامامى الى احد جانبي المنطقة الصدرية. ويمتد الاورطة بعد انحنائه الى الجهة

اليسرى من الجسم الى الخلف حيث يتصل بالابهر الظهرى ،وتخرج من الابهـر الظهرى الشرايين الآتية:

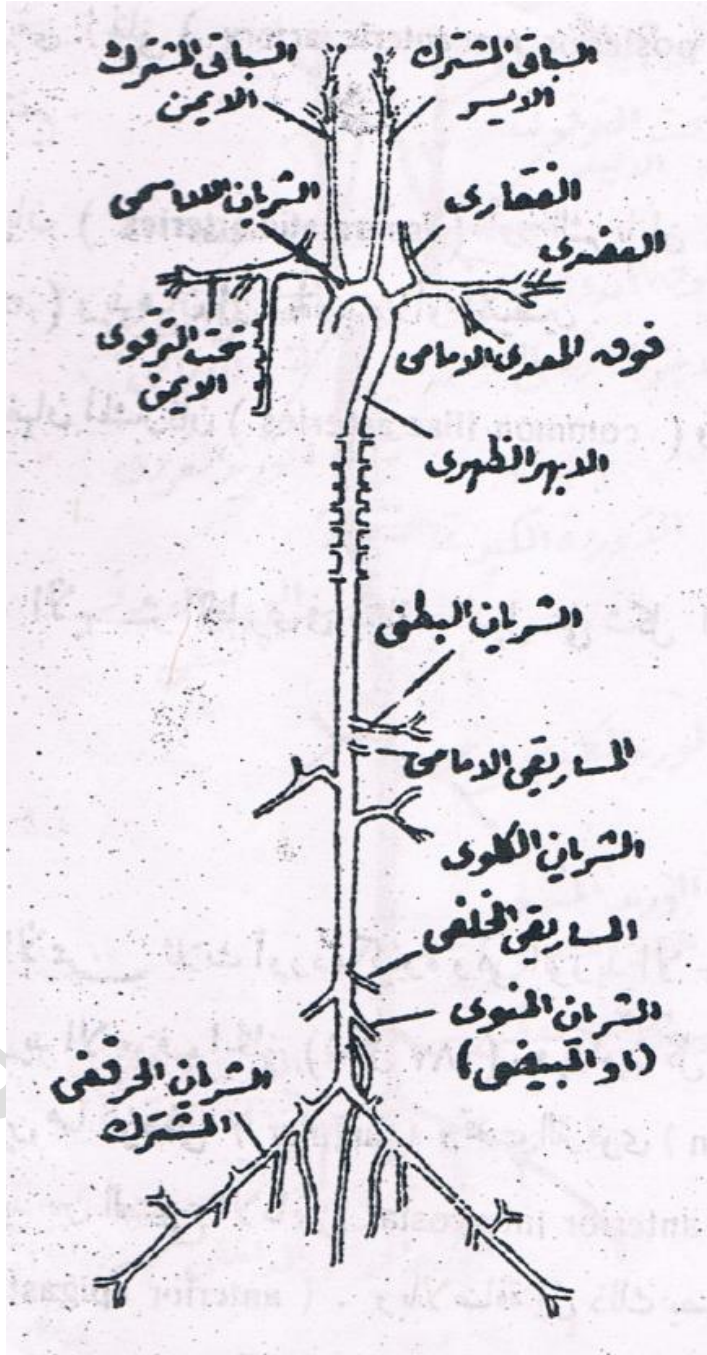
الشريان البطنى (**caeliac artery**) ويذهب الى الكبد والمعدة والطحال. الشريان المساريقى الامامى (**anterior mesenteric artery**) ويذهب الى الامعاء والبنكرياس.

الشريانان الكلويان (**renal artery**) ويذهبان الى الكليتين.

الشريان المساريقى الخلفى (**posterior mesenteric artery**) ويذهب إلى الجزء الخلفى من المستقيم.

الشريانان المنويان (**spermatic arteries**) أو الشريانان المبيضان (**ovarian artereies**) ويذهبان الى الخصيتين اوالمبيضين

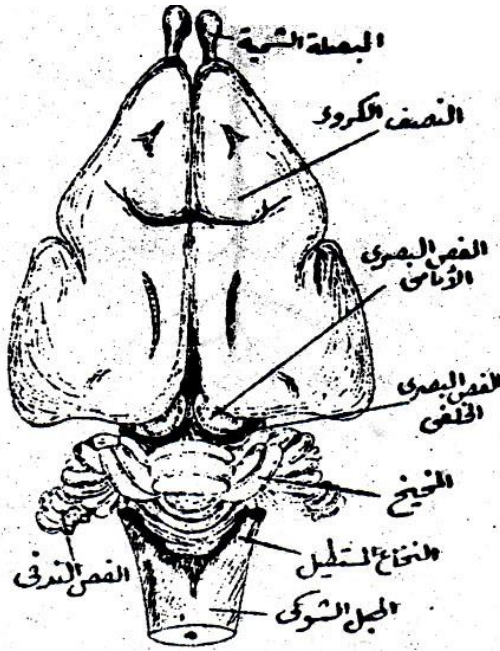
الشريانان الحرقفيان المشتركان (**common iliac arteries**) ويذهبان الى الطرفين الخلفيين ويمتد بعد ذلك الابهـر الظهرى فى منطقة الذيل على شكل الشريان الذيلى (**caudal artery**).



شكل (٩٧) - الجهاز الشرياني للأرنب

الجهاز العصبي

يوجد المخ داخل الجمجمة التي تعمل على وقايتها، وفيه البصلة الشمية (**olfactory bulb**) ككبيرة الحجم. كما ان النصفين الكرويين كبيران ايضا ومقسمان الى عدد من الفصوص بواسطة ميازيب قليلة العدد وغير واضحة وضوحا تاما، وينقسم كل فص بصرى الى نصفين بواسطة ميزاب عرضي، لذلك يتكون من الفصين البصريين معا اربعة فصوص يطلق عليها الجسم الرباعي (**corpora quadrigemina**) (شكل ٩٨).



شكل (٩٨) - مخ الأرنب منظورا من السطح العلوى

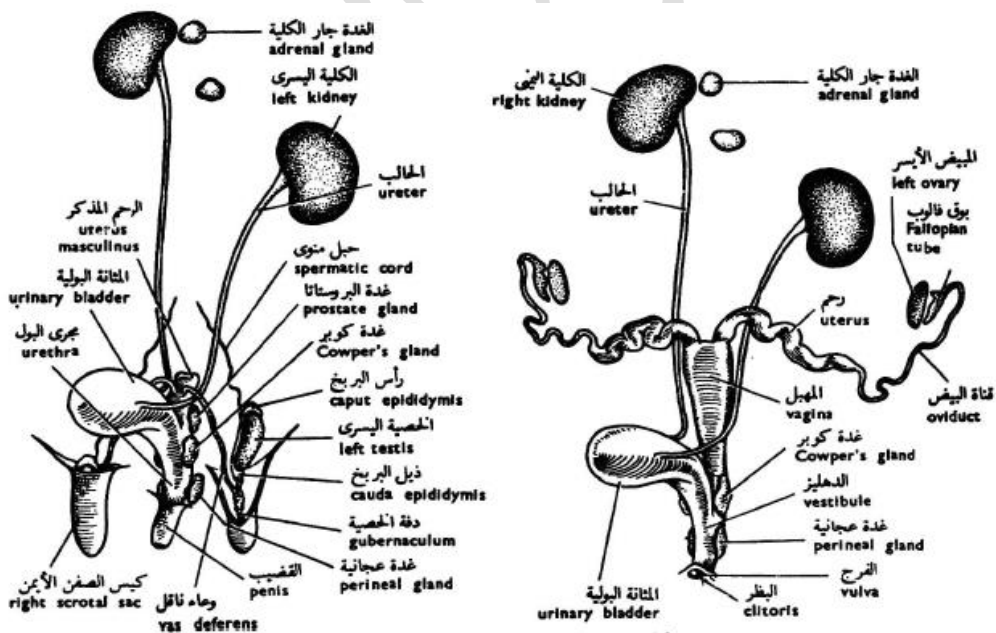
يقع المخيخ خلف هذا الجسم مباشرة، وهو كبير الحجم جدا ويتركب من فص متوسط (**median lobe**) وفصين جانبيين (**lateral lobes**) يحمل كل منهما فصا صغيرا يسمى الفص الندفي (**flocculus**) وهو الجزء المسئول عن حاسة التذوق، وهذه

الفصوص مقسمة بواسطة عدة ميازيب تزيد من مساحة السطح، وخلف المخيخ يوجد النخاع المستطيل وهو مثلث الشكل.

الجهاز البولي التناسلي

الذكر

يتتركب الجهاز البولي من كليتين صغيريتين يقعان على جانبي العمود الفقري، ويوجد على السطح الداخلى لكل منهما جزء غائر يعرف بالسرة (hilus)، والكلية اليمنى متقدمة فى الوضع قليلا عن الكلية اليسرى، ويخرج من سرة كل كلية حالب رقيق يمتد الى الخلف ويفتح الحالبان فى المثانة البولية (شكل ٩٩).



شكل (٩٩) - الجهاز البولى التناسلى للأنثى

ويتركب الجهاز التناسلى فى الذكر من الخصيتين وهما بيضاويتان ويقعان فى كيسى الصفن خارج تجويف الجسم، ويلتصق بكل خصية كتلة من الانابيب ملتوية تعرف بالبريخ (**epididymis**)، ويخرج من البريخ الوعاء الناقل، ويمتد الوعاء الناقل إلى الأمام ثم ينحنيان حول الحالبان ويمتدان بعد ذلك الى الخلف حيث يتحدان معا ويفتحان فى القناة البولية التناسلية التى يفتح فيها ايضا عنق المثانة.

الأنثى

يتركب الجهاز التناسلى فى الانثى من المبيضين وهما يقعان خلف الكليتين، ويقابل كل مبيض قناة مبيضية لها فتحة داخلية متسعة توجد بجوار المبيض مباشرة (شكل ٩٩)، ويسقط البيض من المبيض بعد نضوجه حيث يدخل فى هذه الفتحة، والجزء الامامى من القناة المبيضية عبارة عن انبوية رفيعة تعرف بقناة فالوب (**fallobian tube**)، اما الجزء الخلفى منها متسع يعرف بالرحم (**uterus**)، ويتصل الرحم الايمن بالايسر فيتكون من اتحادهما قناة متوسطة هى المهبل (**vagina**)، ويمتد المهبل الى الخلف مارا فوق عنق المثانة حيث يتحد الاثنان معا لتتكون من اتحادهما القناة البولية التناسلية، حيث تفتح الى الخارج بالفتحة البولية التناسلية امام فتحة الاست.

تقسيم طائفة الثدييات

تنقسم طائفة الثدييات إلى ثلاث طويئات وهى:

١- طويئة الثدييات الأولية Subclass Prototheria

وهى ثديات تضع بيضا ولا تلد، ويشبه جهازها البولى التناسلى الجهاز البولى التناسلى فى الزواحف، ولها مجمع كما هو الحال فى الزواحف والطيور، وتحمل فقراتها العنقية ضلوعا قصيرة، والعظم قبل الغرابى وهو عظم أثرى فى جميع الثدييات الأخرى كبير الحجم

فى الثدييات الأولى، كما يوجد بها أيضا العظم بين الرقوى ومن أمثلتها الايكيدنا (*Echidna*) والأورنيثورنكس (*Ornithorhynchus*) (شكل ١٠٠).



شكل (١٠٠) - حيوان الإيكيدنا

٢- طويقة الثدييات الكيسة: Subclass Metatheria:

وقد سميت كذلك لأن للإناث منها كيس فى مؤخر البطن، وهى تضع صغارها غير كاملة التكوين، ولذلك تحملها الأم داخل هذا الكيس حيث ترضع اللبن من الغدد الثديية التى توجد حلماتها داخل الكيس البطنى، وهى تبقى بداخله إلى أن يتم تكوينها ولا يوجد لهذه الحيوانات مشيمة فى معظم الحالات، ولا يتكون لها سوى مجموعة واحدة من الأسنان تظل عاملة طول الحياة، ويوجد فى حزامها الحوضى زوج من العظام تسمى العظام فوق العانية (**epipubic bons**) وهى تمتد من العظام العانان إلى الأمام. ومن أمثلتها الكانجرو (**Kangaroo**) (شكل ١٠١).



شكل (١٠١) - الكانجرو

٣- طويئة الثدييات الحقيقية أو المشيمية (Subclass Eutheria)

أهم صفة للثدييات الحقيقية هو وجود مشيمة معقدة التركيب، ولهذا السبب يطلق عليها أيضا اسم الثدييات المشيمية، ويتغذى ايلجنن داخل الرحم بواسطة هذه المشيمة حتى يكتمل نموه وتحتوى هذه الطويئة على معظم الثدييات، وهي تنقسم إلى الرتب الآتية :

١- رتبة آكلة الحشرات (Order Insectivora)

وهى ثدييات حقيقية صغيرة الحجم تتغذى أساسا على الحشرات كما يدل عليها اسمها، وفيها لا توجد الخصيتان داخل أكياس.ومن أمثلتها الخلد (Mole) والقنفذ (Shrew) (شكل ١٠٢).



شكل (١٠٢) - الخلد (الشكل الأعلى) والقنفذ (الشكل الأسفل)

٢- رتبة الخفاشيات (Order Chiroptera)

تحتوى هذه الرتبة على ثدييات لها القدرة على الطيران، وفيها قد استطالت أجزاء الأطراف الأمامية وخصوصا الساعد والأصابع استطالة كبيرة ويحيط بها غشاء رقيق من الجلد يمتد إلى الأطراف الخلفية ومنه يتركب الجناح ، ويوجد للقص كما هو الحال فى الطيور عرف

كبير تلتصق به العضلات الصدرية المحركة للجناحين. ومن أمثلتها الخفافيش (Bats)
(شكل ١٠٣)



شكل (١٠٣) - الخفاش

٣- رتبة الرئيسيات (Order Primates)

هي أرقى الثدييات الحقيقية، وتمتاز بأن المخ كبير الحجم معقد التركيب، ولها أبهام يقابل الأصابع الأخرى ولذا كانت اليد قابضة، ويوجد الوجه أسفل المخ، وتمتاز معظم الرئيسيات بأن لها أظافر مسطحة (توجد المخالب في الليمورات فقط). ومن أمثلتها الليمورات والقردة والجيونات والأورانج أوتان والشمبانزي والغوريلا والإنسان (شكل ١٠٤).



شكل (١٠٤) - حيوان الليمور (الشكل الأعلى) الشمبانزي (الشكل الأسفل)

٤- رتبة اللحات (أكلات اللحم) (Order Carnivora)

تمتاز بوجود العدد الكامل من القواطع فى معادلتها السنوية (أى وجود ٣ قواطع فى كل نصف من كل من الفكين الأعلى والأسفل). كما أن الأنياب قوية، ولا تحتوى اليد والقدم على أقل من أربعة أصابع، وتنتهى هذه الأصابع بمخالب حادة تكون عادة قادرة على الاندفاع والانكماش، والمخ متقدم التكوين، ومن أمثلتها الكلاب والثعالب والذئاب والأسود والنمور والضبوع والقطط وغيرها (شكل ١٠٥).



شكل (١٠٥) - الكلب (الشكل الاعلى) والذئب (الشكل الأسفل)

٥- رتبة الحوتيات (Order Cetacea)

ثدييات مائية تحورت أجسامها لتناسب العيش في الماء فتحتوى أجسامها على طبقة سميكة من الدهن، كما أن الأطراف الأمامية تحورت إلى مجاديف، واختفت الأطراف الخلفية، ولها زعنفة ظهرية، وزعنفتها الذيلية مستعرضة، والفقرات العنقية جميعها ملتحمة بعضا مع بعض، وتوجد فتحتا الأنف متأخرتين على السطح الأعلى للرأس، ولا يوجد شعر على أجسامها، هناك فقط بضع أشواك على الوجة، وقد اختفت من أجسامها الأظافر والغدد الجلدية والعجز والأذن الخارجية. ومن أمثلتها الحيتان والدلفينات (خنازير البحر) والدرفيلات (شكل ١٠٦).



شكل (١٠٦) - الحوت (علي اليمين) والدلفين (الشكل علي اليسار)

٦ - رتبة الخيلانيات (عرائس البحر) (Order Sirenia)


تحتوى هذه الرتبة أيضا على ثدييات مائية، ولها مجموعة صفات تتلاقى مع صفات الحوتيات، ومن هذه الصفات وجود جلد سميك خال من الشعر تقريبا، ووجود طبقة سميكة من الدهن فى أجسامها، وتحور الأطراف الأمامية إلى مجاديف، وضياع الأطراف الخلفية والأذن الخارجية والعجز، وهى تختلف تشريحيًا عن الحوتيات فى أن فقراتها العنقية غير ملتحمة بعضها مع بعض. ومن أمثلتها عرائس البحر (**Dugong**) (شكل ١٠٧).



شكل (١٠٧) - إحدى حيوانات رتبة الخيلانيات

٧- رتبة القارضات (Order Rodentia)

تحتوى هذه الرتبة على ثدييات صغيرة الحجم، ومن مميزاتا تحول الأسنان لتستطيع قرض الطعام ثم مضغه، ولها زوج واحد من القواطع العليا، وهى كبيرة الحجم دائما وتنمو طول حياة الحيوان، ولاتوجد لها أنياب بل هناك مسافة متسعة فى الفك بين القواطع والضروس. ومن أمثلتها الأرنب والفيران (شكل ١٠٨).



شكل (١٠٨) - الأرنب والفأر من رتبة القوارض


٨- رتبة الدردنديات (عديمة الأسنان) (Order Edentata)

تحتوى على ثدييات عديمة الأسنان أو لها أسنان غير كاملة التكوين، وفيها القوس الخدى بالجمجمة ضئيل الحجم أو غير موجود، كما تزيد الفقرات العجزية غالبا فى عددها عن الثدييات الأخرى، ويكون التنوع الغرابى عادة أكبر حجما عما هو عليه فى الثدييات الحقيقية الأخرى، وقد لا يلتحم التحاما كاملا مع لوح الكتف. ومن أمثلتها آكلات النمل (Anteaters) والمدرعات (Armadillos) (شكل ١٠٩).


٩- رتبة الحافريات (Order Ungulata)

تحتوى على ثدييات أرضية من آكلات العشب، وفيها تكون سلاميات الأصابع النهائية محوطة بحوافر قرنية صلبة فى معظم الحالات، وتكون الأنياب عادة صغيرة الحجم أو غير موجودة. أما الضروس الأمامية والخلفية فهى كبيرة الحجم ولها تيجان عريضة ذوات أسطح محببة أوبها عوارض حادة، ولاتوجد لها ترقوة، ومن أمثلتها الخيل والحمير ووحيديات القرن (وتسمى وحيديات الحافر) (شكل ١١٠)، والجمال والثيران والماعز والاعنام والزراف

والغزلان والخنزير (وتسمى مشقوقات الحافر) والأفيال (وتسمى الخرطوميات من مشقوقات الحافر) (شكل ١١١).



شكل (١٠٩) - إحدى حيوانات آكلات النمل (الشكل الاعلى) من المدرعات (الشكل الأسفل)



شكل (١١٠) - حيوانات وحيدة الحافر



شكل (١١١) - حيوانات من مشقوقات الحافر (الجمل) ومن الخرطوميات (الفيل)



تدريبات

س ١ أذكر العبارات الصحيحة والعبارات الخطأ في النقاط التالية:

١. يكون المخيخ في البلطي كبير الحجم .
٢. للرهليات اثني عشرة زوجا من الأعصاب المخية.
٣. تقتصر دورة المخاط علي عملية التغذية فقط .
٤. تتميز تحت قبيلة الرأس حبليات بوجود الحبل الظهري في منطقة الرأس.
٥. تحتوي الأوعية الخيشومية الواردة علي دم مؤكسد.
٦. يخرج العصب البصري من السطح الجانبي للنخاع المستطيل.
٧. توجد القنوات الحساسة والقنوات المنتفخة في جميع الأسماك الغضروفية.
٨. تعتبر المثانة الهوائية جزء متحور من القناة التنفسية.
٩. تقع العين الصنوبرية في المخ التوسط للامبري .
١٠. يقع الثقب الكبير في أسفل الجمجمة الغضروفية.
١١. يتجمع الدم الوريدي في اللامبري في قناة كوفية اليمني في طورها اليرقي .
١٢. يكون سريان الدم في الأوعية الدموية الظهرية للحبليات من الأمام للخلف.
١٣. تقع النفريدة في السهيم في مواجهة الفتحات الخيشومية الأولية وتمائلها في العدد .
١٤. يوجد علي السطح الظهري لسرير المخ الجسم النخامي في اللامبري .
١٥. الحبل الظهري عبارة عن تركيب دعامي يتكون من خلايا مليئة بالتجاويف .
١٦. لا يوجد غضاريف قاعدية بهيكل الزعنفة الفردية لكلب البحر.
١٧. في ذكر الضفدعة يخرج الحالب من الجزء الجنسي للكلية .
١٨. تتكون المعدة فالطيور من جزأين احدهما فؤادي والآخر بوابي.

س ٢ اختار الإجابة الصحيحة من (a, b, c, d) التالية للسؤال

١- تتركب الطبقة الخارجية لجدار جسم الاسيديا من مادة

(a) صلبة شفافة (b) نصف صلبه شفافة

(c) جيلاتينية شفافة (d) مادة صلبه نصف شفافة

٢- تستخدم الأكياس الهوائية في الجهاز التنفسي للطيور

(a) التنفس (b) التقليل من وزن الطائر

(c) إمداد العضلات بالأكسجين (d) جميع ما سبق

٣- سبب عدم وجود تماثل جانبي للاسيديا هو وجود.....مدفون في

البرنس

(a) المعدة (b) الأمعاء

(c) المعدة والأمعاء (d) المرئ

٤- في الاسيديا يوجد علي السطح البطني للعقدة العصبية جسم يقابل الجسم

النخامي في الفقاريات هو

(a) الغدة النخامية (b) الغدة العصبية

(c) الغدة الجار نخامية (d) الغدة الجار عصبية

٥- يتميز الجهاز الدوري الشرياني للبلطي بوجود

(a) الحلقة النصف دائرية (b) الحلقة الرأسية

(c) الأوعية فوق خيشومية (d) الحلقة النصف رأسية

٦- العصب الذي يمتد احد أفرعه أمام الفتحة الخيشومية الأولي

هو.....

- (a) العصب التاسع
(b) العصب الثاني
(c) العصب العاشر
(d) العصب الثالث

٧- في الطيور يكون المجمع عبارة عن

- (a) غرفة واحدة
(b) غرفتين
(c) ٣ غرف
(d) ٤ غرف

٨- يوجد في أنثى الحمامة

- (a) مبيض أيمن
(b) مبيضين أيمن و أيسر
(c) مبيض مفصص
(d) مبيض أيسر

٩- ترتبط الأطراف البطنية للأقواس الخيشومية بغضروف هو

- (a) البلعومي الخيشومي
(b) القرني الخيشومي
(c) التحت خيشومي
(d) القاعدي الخيشومي

١٠- في كلب البحر توجد في نهاية كل قناة نصف دائرية جزء منتفخ يحتوي على.....

- (a) الاندوليمف
(b) حبيبات جيرية
(c) عضو التوازن
(d) لا شيء مما سبق

١١- يتרכب القوس الخيشومي الخامس في البلطي من.....

- (a) البلعومي الخيشومي
(b) الفوق خيشومي
(c) القرني الخيشومي
(d) التحت خيشومي

١٢- لانثي كلب البحر

(a) مبيض أيمن وقناه ببيض يماني

(b) مبيض أيسر وقناتي ببيض

(c) مبيضين وقناتي ببيض

(d) مبيض أيمن وقناتي ببيض

١٣- الكلية في الطيور عبارة عن

(a) جزأين جنسي ولا جنسي

(b) جزء واحد

(c) ثلاثة فصوص

(d) فصين

١٤- اللسان في البرمائيات

(a) طرفه الأمامي سائب جزئياً

(b) طرفه الخلفي سائب جزئياً

(c) طرفه الخلفي ثابت عند قاع التجويف الفمي

(d) لاشيء مما سبق

١٥- يمتد الشريان اللساني في الضفدعة من

(a) القوس الجامع

(b) القوس الرئوي

(c) الأجوف الأمامي

(d) القوس السباتي

١٦- توجد أربعة أزواج من الأوعية فوق خيشومية في

(a) الجهاز الشرياني للبلطي

(b) الجهاز الشرياني لكلب السمك

(c) الجهاز الوريدي لكلب السمك

(d) الجهاز الوريدي للضفدعة

١٧- الغضروف الذي يصل الفكين العلوي والسفلي بالجمجمة هو

(a) اللامي القاعدي

(b) اللامي القرني الأيمن

(c) الفكي اللامي

(d) اللامي القرني الأيسر

المراجع (References)

- ١- نهاد ولى الخالدى؛ محمود قاسم قاسم؛ محمد على الخطيب و عياد موسى العوامى (١٩٩٤): مقدمة فى علم الحيوان. جامعة عمر المختار البيضاء. ليبيا.
 - ٢- محمود أحمد البنهاوى؛ أميل شنودة دميان؛ عبد العظيم عبد الله شلبى؛ محمد أمين رشدى وفتحى عبد الفتاح سعود (٢٠٠٢): علم الحيوان. دار المعارف الطبعة التاسعة. القاهرة. مصر.
 - ٣- سعد الدين محمد المكاوى (٢٠٠٥): الحيوانات الفقارية وموقعها التصنيفى فى المملكة الحيوانية. دار الكتب العلمية للنشر والتوزيع القاهرة. مصر.
 - ٤- منى فريد عبد الرحمن (٢٠٠٧): الفقاريات. المكتبة الاكاديمية شركة مساهمة مصرية. القاهرة. مصر.
 - ٥- أحمد حماد الحسينى؛ أميل شنودة دميان (٢٠٠٧): بيولوجيا الحيوان العملية (الجزء الثانى تصنيف الحيوان). الطبعة الحادية والعشرون. دار المعارف. القاهرة. مصر.
- بالأضافة الى المواقع الالكترونية المذكورة داخل الكتاب

الحمد لله رب العالمين